

Клинические рекомендации

## **Аневризмы брюшной аорты**

Кодирование по  
Международной статистической  
классификации болезней и  
проблем, связанных со  
здоровьем:

**I71.3** Аневризма брюшной аорты разорванная

**I71.4** Аневризма брюшной аорты без  
упоминания о разрыве

Возрастная группа:

**Взрослые**

Год утверждения:

**2022**

Разработчик клинической рекомендации:

- 1. Российское общество ангиологов и сосудистых хирургов**
- 2. Ассоциация сердечно-сосудистых хирургов России**
- 3. Российское научное общество специалистов по рентгенэндоваскулярной диагностике и лечению**
- 4. Российское общество хирургов**
- 5. Российское кардиологическое общество**
- 6. Ассоциация флебологов России**
- 7. Национальное общество по изучению атеросклероза**

<b>СПИСОК СОКРАЩЕНИЙ .....</b>	<b>4</b>
<b>ТЕРМИНЫ И ОПРЕДЕЛЕНИЯ.....</b>	<b>5</b>
<b>1. КРАТКАЯ ИНФОРМАЦИЯ .....</b>	<b>7</b>
1.1 ОПРЕДЕЛЕНИЕ АНЕВРИЗМЫ БРЮШНОЙ АОРТЫ .....	7
1.2 ЭТИОЛОГИЯ АБА 7	
1.3 ЭПИДЕМИОЛОГИЯ АНЕВРИЗМЫ БРЮШНОЙ АОРТЫ .....	8
1.4 КОДИРОВАНИЕ ПО МКБ 10.....	9
1.5 КЛАССИФИКАЦИИ АБА.....	9
<b>2. ДИАГНОСТИКА .....</b>	<b>13</b>
2.1 ЖАЛОБЫ И АНАМНЕЗ .....	13
2.2 ФИЗИКАЛЬНОЕ ОБСЛЕДОВАНИЕ .....	13
2.3 ЛАБОРАТОРНАЯ ДИАГНОСТИКА.....	14
2.4 ИНСТРУМЕНТАЛЬНАЯ ДИАГНОСТИКА .....	14
2.5 ОСОБЕННОСТИ ПРОВЕДЕНИЯ СКРИНИНГА НАСЕЛЕНИЯ ПО ПОВОДУ АБА.....	18
2.6 ДИСПАНСЕРНОЕ НАБЛЮДЕНИЕ И ЛОГИСТИКА ПАЦИЕНТОВ С АНЕВРИЗМОЙ БРЮШНОЙ АОРТЫ.....	20
<b>3. ЛЕЧЕНИЕ 21</b>	
3.1 КОНСЕРВАТИВНОЕ ЛЕЧЕНИЕ .....	21
3.2 ХИРУРГИЧЕСКОЕ ЛЕЧЕНИЕ. ПОРОГОВОЕ ЗНАЧЕНИЕ РАЗМЕРА АНЕВРИЗМЫ ДЛЯ ПЛАНОВОЙ РЕКОНСТРУКЦИИ АБА .....	24
3.3 ПОКАЗАНИЯ К ХИРУРГИЧЕСКОМУ ВМЕШАТЕЛЬСТВУ .....	26
3.4 ТАКТИКА ВЕДЕНИЯ ПАЦИЕНТОВ, НЕ ПОДХОДЯЩИХ ДЛЯ РАННЕГО ВМЕШАТЕЛЬСТВА ПО ПОВОДУ АБА.....	29
3.5 ДООПЕРАЦИОННОЕ ВЕДЕНИЕ ПАЦИЕНТОВ С АБА .....	30
3.6 ФАРМАКОТЕРАПИЯ ПАЦИЕНТОВ С АБА .....	34
3.7 ПЕРИОПЕРАЦИОННОЕ ВЕДЕНИЕ .....	48
3.8 ПЛАНОВАЯ РЕКОНСТРУКЦИЯ АБА .....	53
3.9 ОТБОР ПАЦИЕНТОВ ДЛЯ EVAR .....	60
3.10 ЭНДОВАСКУЛЯРНОЕ ЛЕЧЕНИЕ АНЕВРИЗМ БРЮШНОЙ АОРТЫ.....	62
3.11 АНАТОМИЧЕСКИЕ ФАКТОРЫ, ВЛИЯЮЩИЕ НА ТАКТИКУ EVAR .....	68
3.12 ВАРИАНТЫ СОХРАНЕНИЯ ВЕТВЕЙ БРЮШНОЙ АОРТЫ.....	75
3.13 ОПИСАНИЕ МЕТОДОВ СОХРАНЕНИЯ ВЕТВЕЙ БРЮШНОЙ АОРТЫ .....	80
3.14 КОНВЕРСИЯ ЭНДОВАСКУЛЯРНОГО ВМЕШАТЕЛЬСТВА НА ОТКРЫТУЮ РЕКОНСТРУКЦИЮ.....	83
3.15 СПЕЦИФИЧЕСКИЕ ПОЗДНИЕ ОСЛОЖНЕНИЯ ЭНДОВАСКУЛЯРНОГО ЛЕЧЕНИЯ .....	84
3.16 ОЦЕНКА КЛИНИЧЕСКИХ И МОРФОЛОГИЧЕСКИХ ПОКАЗАТЕЛЕЙ ИСХОДА .....	94
3.17 ВИЗУАЛИЗИРУЮЩИЕ ИССЛЕДОВАНИЯ ПОСЛЕ EVAR .....	99
3.18 ОСОБЕННОСТИ ПОСЛЕОПЕРАЦИОННОГО НАБЛЮДЕНИЯ ПОСЛЕ EVAR (МОНИТОРИНГ).....	103
3.19 ПОКАЗАНИЯ К ОТКРЫТОЙ ХИРУРГИЧЕСКОЙ РЕКОНСТРУКЦИИ .....	107
3.20 ОТКРЫТАЯ РЕКОНСТРУКЦИЯ .....	107
3.21 ЮКСТАРЕНАЛЬНАЯ АНЕВРИЗМА БРЮШНОЙ АОРТЫ.....	115
3.22 ОТКРЫТОЕ ЛЕЧЕНИЕ АОРТЫ В ОТДАЛЕННОМ ПЕРИОДЕ ПОСЛЕ ЭНДОВАСКУЛЯРНОГО ЛЕЧЕНИЯ. ....	117

3.23	ЛАПАРОСКОПИЧЕСКАЯ РЕКОНСТРУКЦИЯ АОРТЫ .....	118
3.24	ПОСЛЕОПЕРАЦИОННОЕ ВЕДЕНИЕ .....	118
3.25	ТАКТИКА ВЕДЕНИЯ ПАЦИЕНТОВ С РАЗРЫВОМ АБА .....	119
3.26	ПЕРИОПЕРАЦИОННОЕ ВЕДЕНИЕ .....	124
3.27	ХИРУРГИЧЕСКАЯ ТАКТИКА: ОТКРЫТАЯ И ЭНДОВАСКУЛЯРНАЯ РЕКОНСТРУКЦИЯ.....	127
3.28	ОСОБЕННОСТИ АНТИКОАГУЛЯНТНОЙ ТЕРАПИИ И ПРОФИЛАКТИКИ ТГВ.....	134
3.29	ПАЛЛИАТИВНАЯ МЕДИЦИНСКАЯ ПОМОЩЬ .....	135
3.30	ОЦЕНКА КЛИНИЧЕСКИХ И МОРФОЛОГИЧЕСКИХ ПОКАЗАТЕЛЕЙ ИСХОДА .....	136
3.31	ОСЛОЖНЕНИЯ ПОСЛЕ РЕКОНСТРУКЦИИ РАЗОРВАВШЕЙСЯ АБА .....	141
3.32	АНЕВРИЗМЫ ПОДВЗДОШНЫХ АРТЕРИЙ .....	145
3.33	ПРОЧИЕ ЗАБОЛЕВАНИЯ АОРТЫ .....	151
3.34	ВОСПАЛИТЕЛЬНАЯ АНЕВРИЗМА .....	156
3.35	РАССЛОЕНИЕ СТЕНКИ АОРТЫ, МЕШОТЧАТАЯ АНЕВРИЗМА, ПЕНЕТРИРУЮЩАЯ ЯЗВА АОРТЫ, ИНТРАМУРАЛЬНАЯ ГЕМАТОМА, ПСЕВДОАНЕВРИЗМА .....	160
3.36	АБА ПРИ НАСЛЕДСТВЕННЫХ ЗАБОЛЕВАНИЯХ СОЕДИНИТЕЛЬНОЙ ТКАНИ.....	163
3.37	СОПУТСТВУЮЩИЕ ЗЛОКАЧЕСТВЕННЫЕ ЗАБОЛЕВАНИЯ .....	166
<b>4.</b>	<b>РЕАБИЛИТАЦИЯ .....</b>	<b>168</b>
4.1	ПРОГРАММА РАННЕГО ВОССТАНОВЛЕНИЯ ПОСЛЕ ОПЕРАЦИИ .....	168
<b>5.</b>	<b>ПРОФИЛАКТИКА И ДИСПАНСЕРНОЕ НАБЛЮДЕНИЕ.....</b>	<b>169</b>
<b>6.</b>	<b>ОРГАНИЗАЦИЯ ОКАЗАНИЯ МЕДИЦИНСКОЙ ПОМОЩИ .....</b>	<b>170</b>
<b>7.</b>	<b>ДОПОЛНИТЕЛЬНАЯ ИНФОРМАЦИЯ.....</b>	<b>171</b>
7.1	НЕРЕШЕННЫЕ ПРОБЛЕМЫ .....	171
	<b>КРИТЕРИИ КАЧЕСТВА ОКАЗАНИЯ МЕДИЦИНСКОЙ ПОМОЩИ .....</b>	<b>181</b>
	<b>СПИСОК ЛИТЕРАТУРЫ .....</b>	<b>184</b>
	<b>ПРИЛОЖЕНИЕ А1. СОСТАВ РАБОЧЕЙ ГРУППЫ .....</b>	<b>251</b>
	<b>ПРИЛОЖЕНИЕ А2. МЕТОДОЛОГИЯ РАЗРАБОТКИ КЛИНИЧЕСКИХ РЕКОМЕНДАЦИЙ.....</b>	<b>251</b>
	<b>ПРИЛОЖЕНИЕ А3. СПРАВОЧНЫЕ МАТЕРИАЛЫ, ВКЛЮЧАЯ СООТВЕТСТВИЕ ПОКАЗАНИЙ К ПРИМЕНЕНИЮ И ПРОТИВОПОКАЗАНИЙ, СПОСОБОВ ПРИМЕНЕНИЯ И ДОЗ ЛЕКАРСТВЕННЫХ ПРЕПАРАТОВ, ИНСТРУКЦИИ ПО ПРИМЕНЕНИЮ ЛЕКАРСТВЕННОГО ПРЕПАРАТА .....</b>	<b>257</b>
	<b>ПРИЛОЖЕНИЕ Б. АЛГОРИТМЫ ВЕДЕНИЯ ПАЦИЕНТА .....</b>	<b>257</b>
	<b>ПРИЛОЖЕНИЕ В. ИНФОРМАЦИЯ ДЛЯ ПАЦИЕНТА .....</b>	<b>257</b>

## **Список сокращений**

- EVAR – endovascular aneurysm repair (эндопротезирование)  
ABC – активированное время свёртывания  
АД – артериальное давление  
АБА – аневризма брюшной аорты  
АГА – аневризма грудной аорты  
АКШ – аорто – коронарное шунтирование  
АПА – аневризма подвздошной артерии  
ОПА – общая подвздошная артерия  
НПА – наружная подвздошная артерия  
ВПА – внутренняя подвздошная артерия  
ВБА – верхняя брыжеечная артерия  
ВАБА – воспалительная аневризма аорты  
ДПА – добавочная почечная артерия  
ЖКТ – желудочно-кишечный тракт  
ИМГ – интрамуральная гематома  
ИРБА – изолированное расслоение брюшной аорты  
ИПП – инструкция по применению  
КТ – компьютерная томография  
КТА – компьютерно-томографическая ангиография  
ЛПИ – лодыжечно-плечевой индекс  
МАА – микотическая аневризма аорты  
МРА – магнитно-резонансная ангиография  
МРТ – магнитно-резонансная томография  
МЭ – метаболический эквивалент  
НПА – наружная подвздошная артерия  
ПЭТ-КТ – позитронно-эмиссионная компьютерная томография  
ПЯА – пенетрирующая язва аорты  
ОПП – объем почечной паренхимы  
ОЦК – объем циркулирующей крови  
ОХ – открытая хирургическая реконструкция  
ПОП – подковообразная почка  
РКИ – рандомизированное клиническое исследование  
рАБА – разрыв аневризмы брюшной аорты  
рСКФ – расчётная скорость клубочковой фильтрации

срАБА – супраренальная аневризма брюшной аорты  
РЭБОА – реанимационная эндоваскулярная баллонная окклюзия аорты  
СЭД – синдром Элерса-Данлоса  
СЛД – синдром Лойса-Дитца  
ТААА – торакоабдоминальная аневризма аорты  
УЗИ – ультразвуковое исследование  
ХОБЛ – хроническая обструктивная болезнь легких  
ЧС – чревный ствол  
ЧСС – частота сердечных сокращений  
юАБА – юкстаренальная аневризма аорты  
УДД – уровень достоверности доказательств  
УУР – уровень убедительности рекомендаций

## **Термины и определения**

**Аневризма** – патологическое расширение сосуда с увеличением диаметра более чем в 2 раза в сравнении с нормой или локальным взбуханием стенки

**Симптомная аневризма** – аневризма брюшной аорты (АБА) с клинической триадой: боль в животе и/или в пояснице (или симптомы сдавления внутренних органов), пульсирующее образование в брюшной полости и гипотензия.

**Эндолик** – неполное выключение аневризматического мешка с постоянным притоком крови в мешок после endovascular aneurysm repair (EVAR)

**Проксимальная шейка** инфраренальной аневризмы брюшной аорты – участок аорты, имеющий нормальный диаметр, начиная от уровня отхождения почечных артерий и заканчивая началом расширения аорты.

**Юкстаренальная аневризма брюшной аорты** – аневризма брюшной аорты дистальнее почечных артерий, но в непосредственной близости к ним.

**Параренальная аневризма брюшной аорты** – аневризма брюшной аорты с вовлечением одной или обеих почечных артерий.

**Супраренальная аневризма брюшной аорты** – аневризма брюшной аорты с вовлечением висцерального сегмента аорты, содержащая верхнюю брыжеечную артерию (ВБА) и чревный ствол (ЧС), и в частности, относящаяся к торакоабдоминальным аневризмам IV типа, если достигают ножки диафрагмы.

**Истинная аневризма** – аневризма, стенками которой являются структурные элементы сосудистой стенки.

**Ложная аневризма** – наполненная кровью полость, лежащая в тканях вне артерии, но сообщаемая с ней через отверстие в стенке.

## **1. Краткая информация**

### *Рекомендация 1*

Клинические рекомендации отражают наиболее частую практику в отношении усреднённого пациента. Однако, в индивидуальном случае, основываясь на научных данных, локальных клинических протоколах, логистических и финансовых особенностях, решение может быть обоснованно изменено консенсусом сердечно-сосудистой команды.

**УДД 5**

**УУР С**

### **1.1 Определение аневризмы брюшной аорты**

Аневризма – термин, происходящий от древнегреческого слова *ανεύρυσμα*, означает дилатацию или расширение кровеносного сосуда. В отечественной литературе под аневризмой абдоминальной аорты понимают ее патологическое расширение с увеличением диаметра более чем в 2 раза в сравнении с нормой или локальным выбуханием стенки (Покровский А.В., 2004). Другое определение, основанное на ультразвуковом измерении наружного диаметра аорты, указывает: под аневризмой следует понимать диаметр брюшной аорты 3,0 см и более, что обычно более чем на 2 стандартных отклонения превышает средний диаметр у мужчин [1]. Это определение имеет чувствительность 67 % и специфичность 97 % в отношении прогнозирования необходимости реконструкции АБА в течение 10 лет [3]. Диаметр аорты можно измерить в любой плоскости, перпендикулярной к ее оси, но чаще измеряется переднезадний размер, что наиболее наглядно и просто. В среднем диаметр брюшного отдела аорты в инфраренальном сегменте составляет 18-22 мм. Для женщин и некоторых групп населения азиатского происхождения может быть более целесообразным установление более низкого порогового значения в связи с большей частотой разрывов [4, 5].

### **1.2 Этиология АБА**

Наиболее часто аневризмы аорты и периферических артерий являются следствием дегенерации меди, вызванной сложными биологическими механизмами. Традиционно считается, что большинство аневризм возникают из-за дегенеративных атеросклеротических изменений, другие данные свидетельствуют о том, что многие формы аневризм возникают в ответ на изменение уровня тканевых металлопротеиназ, что способствует уменьшению целостности артериальной стенки.

### **1.2.1 Факторы риска развития АБА**

Наиболее важным фактором риска развития АБА является курение. Отношение шансов для наличия такой связи составляет  $>3$  [7, 17], и выше у женщин [18, 19]. К другим факторам риска относятся возраст, атеросклероз, артериальная гипертензия, этническая принадлежность и отягощенный семейный анамнез по АБА [18, 7]. Уникальные исследования на основе реестра близнецов, проведенные в Швеции и Дании, свидетельствуют о том, что вклад наследственности может достигать 70 % [20, 21].

Риск развития АБА у лиц с сахарным диабетом, особенно 2-го типа, примерно в два раза ниже, чем у лиц без него [22, 23].

### **1.2.2 Естественное клиническое течение АБА**

У большинства пациентов естественное течение малых АБА характеризуется прогрессирующим увеличением диаметра. В исследовании RESCAN, метаанализе на основе индивидуальных данных более  $>15\ 000$  пациентов с АБА диаметром 3,0–5,5 см, было показано, что нет различий в скорости роста аневризмы между мужчинами и женщинами, в среднем 2,2 мм/год, при курении скорость роста аневризмы увеличивается на 0,35 мм/год (приблизительно 16 %) при сахарном диабете скорость роста аневризмы снижается на 0,51 мм/год (снижение приблизительно на 25 %) [10].

В пределах исследованного диапазона диаметров было отмечено экспоненциальное увеличение средней скорости роста от 1,3 мм/год для аневризм диаметром 3,0 см до 3,6 мм/год для аневризм диаметром 5,0 см. Показатели скорости роста аневризм не изменились за последние 25 лет [11].

### **1.3 Эпидемиология аневризмы брюшной аорты**

В настоящее время частота аневризм абдоминальной аорты в РФ в зависимости от региона составляет 10 – 40 случаев на 100000 населения, в США – 36,2. За последние 20 лет распространенность АБА снизилась, что частично объясняется уменьшением в популяции числа курящих людей [6, 7]. Распространенность заболевания АБА увеличивается с возрастом пациентов, более 80% это лица старше 60 лет. Большинство исследований показывают, что распространенность АБА среди женщин в 4-8 раза ниже, чем среди мужчин. В 89–96 % наблюдений аневризма брюшной аорты имеет инфраренальную локализацию и в 28 % случаев может сочетаться с аневризмой подвздошных артерий.

По патологоанатомическим данным аневризмы выявляются в 0,16 – 1% от всех вскрытий и являются по значимости десятой причиной смерти человека. Частота разрывов аневризм брюшной аорты составляет 5,6 – 7,5 случаев на 100000 населения.



#### 1.4 Кодирование по МКБ 10

**Аневризма и расслоение аорты (I71)**

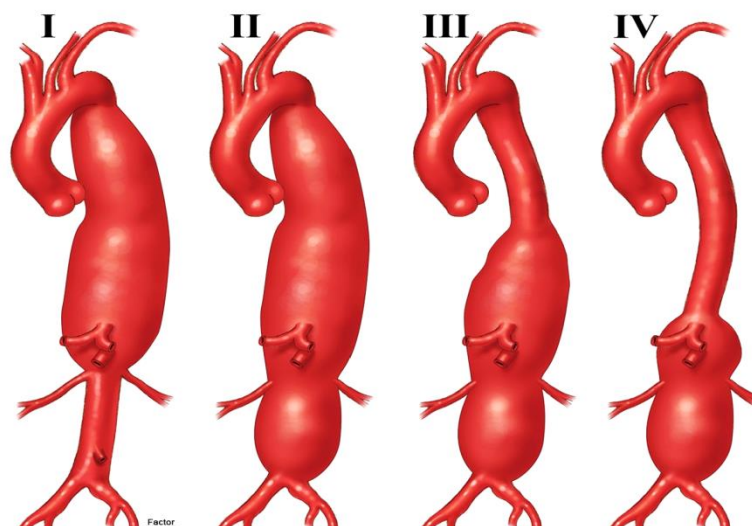
**I71.3** – Аневризма брюшной аорты разорванная

**I71.4** – Аневризма брюшной аорты без упоминания о разрыве

#### 1.5 Классификации АБА

##### 1.5.1 **Анатомическая классификация аневризм аорты**

**Аневризма торакоабдоминального отдела аорты.** Классификация ТААА, предложенная Стэнли Э. Кроуфордом (Stanley E. Crawford) в 1986 г., по-прежнему является общепринятой (Рисунок 1) [12, 13]. Эта классификация описывает протяженность аневризмы аорты на основе проксимальной и дистальной анатомических границ и вовлечения висцеральных артерий. От протяженности аневризмы зависит выбор хирургического подхода, места пережатия и методов реконструкции.



*Рисунок 1. Классификация типов аневризм торакоабдоминального отдела аорты (ТААА) по Crawford.*

Эта классификация полезна для описания хирургических подходов, объема реконструкции аорты, прогноза риска ишемии спинного мозга и других периоперационных осложнений, оценка риска которых в значительной степени основана на степени поражения аорты. Эта система классификации исходит из предположения о том, что место пережатия и линия анастомоза находятся вблизи начала и конца аневризматического расширения, что не характерно для эндоваскулярных вмешательств. При эндоваскулярной реконструкции в качестве зон имплантации стент-графта (Рисунок 2) выбирают протяжённые здоровые участки аорты с параллельными стенками, расположенные на несколько сантиметров выше проксимальной и ниже дистальной линии анастомоза.

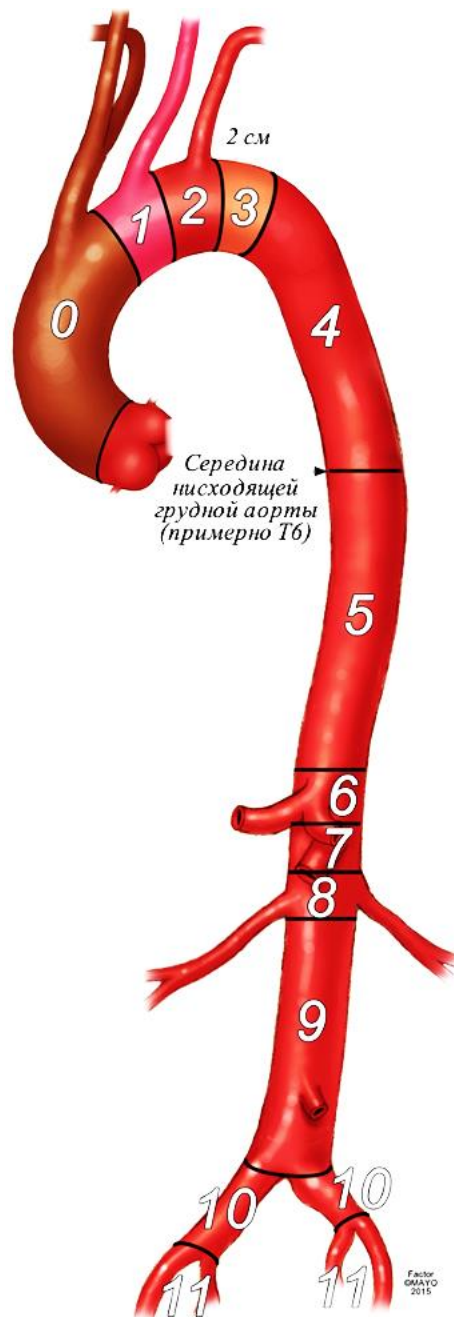


Рисунок 2. Зоны имплантации стент-графта. Предлагаемая классификация включает зоны 0-3 (от восходящей аорты до дистальной границы дуги аорты), 4-5 (от проксимальной до дистальной границы грудного отдела аорты), 6-8 (висцеральный отдел аорты), 9 (инфраренальный отдел аорты), 10-11 (подвздошные артерии).

Это означает, что область реконструкции аневризмы аорты расширяется в проксимальном направлении (часто в грудной отдел аорты) по сравнению с той, которая обычно используется при открытой хирургической реконструкции. Таким образом, при одной и той же степени заболевания аорты величина подлежащего протезированию сегмента может различаться в зависимости от выбора открытой или эндоваскулярной методики, а также конструкции стент-графта. Это приводит к значительным различиям между традиционной открытой и эндоваскулярной реконструкциями, поскольку увеличение длины перекрываемой аорты в проксимальном направлении (при

эндоваскулярной процедуре) может сопровождаться более высоким риском ишемии спинного мозга и других периоперационных осложнений, чем предполагает анатомическая классификация, хотя это и не обязательно приведет к увеличению риска возникновения симптомного или клинически значимого осложнения.

В таблицах Таблица 1 и

Таблица 2 иллюстрируется типичная корреляция между анатомической классификацией и объемом эндоваскулярной реконструкции, исходя из сегмента, в котором расположена проксимальная зона имплантации стент-графта, и протяженности перекрываемого участка аорты. Для пациентов, у которых ранее выполнялась открытая или эндоваскулярная реконструкция восходящей аорты, дуги, грудного отдела аорты или брюшного отдела аорты, рекомендуется использовать классификацию, охватывающую общую протяженность вмешательства на аорте. Например, если выполняли открытое протезирование в проксимальном сегменте грудного отдела аорты, дистальная эндоваскулярная реконструкция до уровня инфраренального отдела аорты будет описываться как «завершение реконструкции ТААА II типа» [16].

*Таблица 1. Корреляция анатомической классификации аневризм и объема реконструкции аорты, исходя из количества перекрываемых сегментов аорты*

Анатомическая протяженность заболевания аорты	Минимальная расчетная проксимальная зона герметизации	Расчетное количество перекрываемых сегментов	Объем эндоваскулярной реконструкции аорты
<b>Аневризма брюшной аорты</b>			
Инфраренальная аневризма	9	9–10	Инфраренально
Юкстаренальная аневризма	7	8–10	Параренально
Параренальная аневризма	6	6–10	Тип IV
<b>Аневризма торакоабдоминального отдела аорты</b>			
Тип IV	5	5–10	Тип III
Тип III	4	4–10	Тип II
Тип II	3	3–10	Тип II
Тип I	3	3–9	Тип II
Тип по классификации Crawford (Рисунок 1); Зона герметизации соответствует зонам имплантации на Рисунок 2			

*Таблица 2. Классификация сложных аневризм брюшной аорты (АБА) и корреляции между открытой хирургической и эндоваскулярной реконструкцией*

Протяженность заболевания аорты	Объем открытой реконструкции (сегмент наложения анастомоза)	Объем эндоваскулярной реконструкции (сегмент зоны герметизации стента)
Инфраренальная	Инфраренально (зона 9)	Инфраренально (зона 9)

аневризма		
Юкстаренальная аневризма	Юкстаренально (зона 8)	Параренально (зона 7)
Параренальная аневризма	Параренально (зона 7)	Тип IV (зона 6)
Тип IV	Тип IV (зона 6)	Тип III (зона 5)
Тип III	Тип III (зона 5)	Тип II (зона 4)
Тип II	Тип II (зона 3)	Тип II (зона 3)
Тип I	Тип I (зоны 3–8)	Тип II (зоны 3–9)

Наибольшее значение имеют классификации аневризм брюшной аорты по локализации, размерам, клиническому течению.

### 1.5.2 По локализации

Классификация А.В. Покровского (Рисунок 3):

- проксимального сегмента брюшной аорты с вовлечением висцеральных ветвей;
- инфраренального отдела аорты без вовлечения бифуркации;
- инфраренального отдела аорты с вовлечением бифуркации аорты и подвздошных артерий;
- тотальное поражение брюшной аорты.

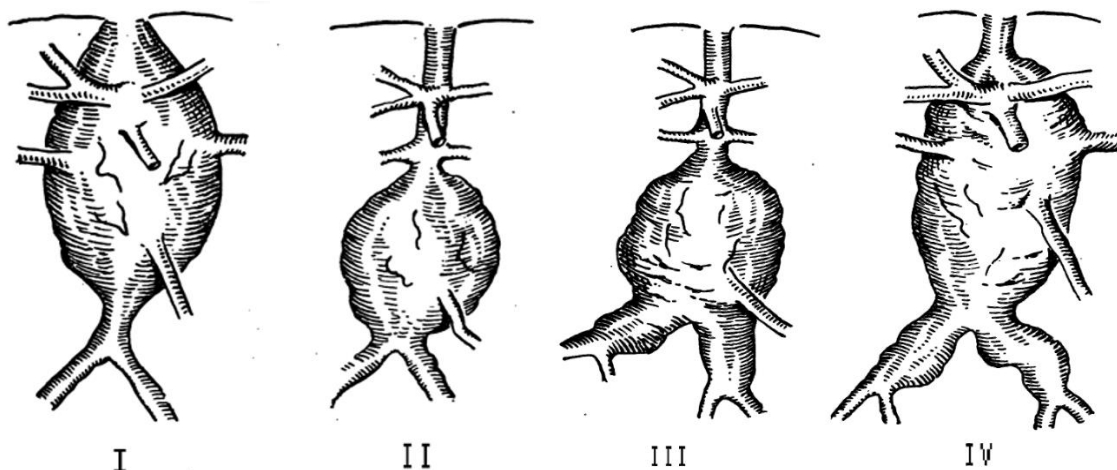


Рисунок 3. Классификация аневризм брюшной аорты по А.В. Покровскому

По размерам:

- Малые аневризмы (D 3—5 см).
- Средние (D 5-7 см).
- Большие (D более 7 см).
- «Гигантские» (в 8-10 раз превышают диаметр инфраренального сегмента аорты).

По клиническому течению:

#### Асимптомные:

- отсутствуют какие-либо жалобы;

- аневризма является случайной находкой при неинвазивной диагностике (эхосканирование, компьютерная и магнитно-резонансная томография)

#### **Безболевые:**

- субъективные ощущения пульсации в животе;
- объективное пальпаторное определение врачом пульсирующего безболезненного образования в животе.

#### **Болевая стадия заболевания:**

- болезненность, появляющаяся при пальпации образования в животе;
- типичные боли в животе и в поясничной области;
- атипичные, клинические симптомы: абдоминальный, урологический, ишиорадикулярный симптомокомплекс.

#### **Стадия осложнений:**

- угрожающий разрыв;
- разрыв, прорыв;
- расслоение;
- некардиогенная эмболизация артерий.

## **2. Диагностика**

### **2.1 Жалобы и анамнез**

Течение АБА обычно клинически бессимптомно.

Основными симптомами или признаками интактной АБА, если таковая имеется, являются боль или болезненность при пальпации в области локализации АБА или с иррадиацией в спину или половые органы. Симптомы могут быть связаны с осложнениями, обусловленными либо сдавлением близлежащих органов (непроходимость двенадцатиперстной кишки, отек нижних конечностей, обструкция мочеточника), либо дистальной эмболией.

Рекомендуется сбор анамнеза и жалоб у всех пациентов с подозрением на АБА.

При разрыве аневризмы признаки обычно более выражены (гемодинамическая недостаточность, бледность, боль в животе и/или спине, вздутие живота и редко первичная аортокишечная или артериовенозная фистула).

### **2.2 Физикальное обследование**

При физикальном обследовании можно выявить пульсирующее образование, однако чувствительность метода пальпации живота для выявления АБА составляет <50 % [24] и ниже у пациентов с обхватом талии более 100 см [25]. Таким образом, метод пальпации живота не является надежным для диагностики АБА.

## **2.3 Лабораторная диагностика**

### *Рекомендация 2*

- Рекомендуется наличие обязательного минимума исследований: общий и биохимический анализ крови (с обязательной оценкой почечных показателей), коагулограмму, общий анализ мочи.
- Не рекомендуется специальная лабораторная диагностика в связи с наличием у пациента АБА.

### **УДД 5**

### **УУР С**

**Комментарий:** лабораторные или инструментальные методы диагностики сопутствующей патологии могут быть назначены на усмотрение лечащего врача.

## **2.4 Инструментальная диагностика**

### **2.4.1 Методы визуализации**

**УЗИ органов брюшной полости и ультразвуковое дуплексное сканирование (УЗДС)** являются методами визуализации первой линии для выявления и определения тактики лечения малых АБА, обладающими высокой чувствительностью и специфичностью [2, 26]. УЗИ также можно использовать для выявления АБА в условиях отделения неотложной помощи [27, 28], однако исследования по оценке точности измерения диаметра в экстренной ситуации не проводились. К ограничениям относятся:

- ожирение или избыточное газообразование;
- изменение диаметра аорты во время сердечного цикла;
- отсутствие серийной реконструкции изображений для планирования установки стент-графта;
- методологические различия (в профессиональной подготовке и оборудовании);
- затруднение визуализации супраренального отдела аорты и невозможность визуализация грудной аорты.

Некоторые из этих ограничений можно преодолеть с помощью разработки стандартов профессиональной подготовки и предоставления отчетности: при выполнении измерения в диастолу по сравнению с систолой диаметр может быть на 2 мм меньше [29]. Использование стандартизированного протокола УЗИ, включающего синхронизацию с ЭКГ и последующее считывание в автономном режиме с точным расположением измерительных меток, уменьшает вариабельность [30].

### *Рекомендация 3*

- Пациентам с АБА при выполнении УЗДАС аорты рекомендуется выполнять

измерения в плоскости, перпендикулярной продольной оси аорты, которая изменяется при наличии извитости аорты. Могут быть измерены / зарегистрированы различные диаметры: переднезадний, поперечный, максимальный в любом направлении. Положение измерительных меток должно быть зафиксировано в протоколе исследования [2, 26, 30].

## УДД 2

## УУР В

**Комментарий:** в обзоре, проведенном Beales, коэффициенты воспроизводимости измерений переднезаднего и поперечного диаметров для одного оператора варьируют от 1,6 до 7,5 мм и от 2,8 до 15,4 мм соответственно [31], что подтверждает целесообразность использования переднезаднего диаметра в качестве основной плоскости измерения.

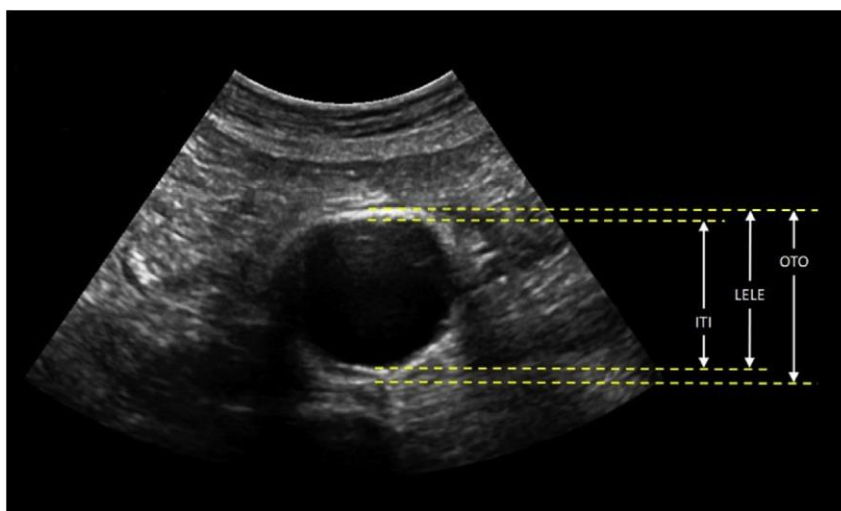


Рисунок 4. Положение измерительных меток определяет, какие границы аорты выбирают для измерения диаметра: наружная, внутренняя или их сочетание.

Кроме того, важно признать, что результат измерения диаметра аорты в значительной степени зависит от используемого метода [14]. Учитывая разнообразие доказательств, мнений и установленных процедур, а также важность профессиональной подготовки, на данном этапе невозможно указать предпочтительный метод. Пока не будет достигнут международный консенсус, важно последовательно использовать один метод в рамках каждой клинической программы.

Недостаточное внимание к стандартам предоставления отчетности (указание плоскости и положения измерительных меток) является важной причиной низкой воспроизводимости метода между операторами и для одного и того же оператора. Приемлемым стандартом воспроизводимости

*измерений является то, что пределы согласия должны составлять  $\pm 5$  мм (это означает, что средняя разница между измерениями составляет  $< 5$  мм для 95 % измерений) [26].*

**Компьютерная томографическая ангиография (КТА)** играет ключевую роль в оценке протяженности патологического процесса, а также в выборе метода лечения и планировании хирургического вмешательства. КТА также рекомендуется в качестве метода визуализации для диагностики разрыва аневризмы и является важным методом наблюдения после реконструктивного вмешательства [34].

Многие из тех же ограничений, касающихся измерения методом УЗИ, относятся и к КТ-измерению, например диаметр вдоль осевой линии по сравнению с диаметром перпендикулярно осевой линии, изменения во время сердечного цикла и точное расположение измерительных меток [35, 36]. При использовании заранее определенных методов воспроизводимость для одного и того же оператора может находиться в пределах клинически приемлемого диапазона ( $\pm 5$  мм) для 90 % измерений АБА, но воспроизводимость между операторами низкая, при этом результаты 87 % сравнений выходят за пределы  $\pm 5$  мм. Такая вариабельность имеет особенное клиническое значение, поскольку количество пациентов, рассматриваемых в качестве кандидатов для реконструкции АБА исходя из порогового значения диаметра, может варьировать от 11 % до 24 %, от 5 % до 20 % и от 15 % до 23 % у трех разных радиологов [35]. Не имеется доказательств того, что такую вариабельность можно уменьшить с помощью синхронизации с ЭКГ, недостатком которой является увеличение дозы облучения [29].

КТА обеспечивает несколько преимуществ для планирования хирургического вмешательства: она позволяет получить полный набор данных об аорте на всем ее протяжении (включая грудную аорту) и сосудах доступа, на основе которого с помощью специального программного обеспечения для постпроцессорной обработки данных можно проводить анализ в трех перпендикулярных плоскостях, построение осевой линии и точное изменение диаметра и длины. Такая реконструкция позволяет осуществлять планирование EVAR в предоперационном периоде и совмещать трехмерные изображения, полученные при КТА и ангиографии, для периоперационного контроля в реальном времени. Необходимым условием хорошей реконструкции является толщина среза при КТ  $\leq 1$  мм. КТА предоставляет дополнительную информацию о проходимости/стенозе артериальных ветвей, положении и/или удвоении левой почечной вены, морфологии шейки аневризмы и целостности стенки аорты на уровне шейки аневризмы, что полезно для планирования эндоваскулярного вмешательства и ОХ.



К ограничениям относятся использование нефротоксичных контрастных веществ и облучение. Перед КТ важно оценить функцию почек и обеспечить адекватную гидратацию пациентов с пограничной функцией почек. Последние данные не свидетельствуют о наличии явных преимуществ какого-либо конкретного протокола гидратации, в том числе пероральной или внутривенной гидратации [37, 38].

Облучение пациента, особенно при повторном КТ, может повышать риск развития рака. Средняя расчетная годовая кумулятивная эффективная доза при EVAR составляет 104 мЗв на пациента в год, при этом средний риск радиационно-индуцированного летального исхода составляет 0,8 % [39]. Радиационный риск при EVAR может быть выше у пациентов более молодого возраста [40]. Разрабатывается несколько методов, направленных на снижение дозы облучения при КТ.

#### *Рекомендация 4*

- Рекомендовано использовать УЗИ для наблюдения за малыми АБА, а КТА — для предоперационной визуализации, т. е. КТА следует выполнять, если достигнуто пороговое значение диаметра для реконструктивного вмешательства при измерении методом УЗИ [26, 34].

### **УДЗ**

### **УУР В**

**Комментарий:** *следует отметить, что нередко диаметры, измеренные при УЗИ и КТА, особенно близкие к пороговому значению диаметра для хирургического вмешательства, не совпадают. Такое расхождение, вероятно, в основном связано с ненадлежащими стандартами предоставления отчетности в отношении определения оси аорты, плоскости измерения и расположения измерительных меток, однако этому также способствуют различия в оборудовании. Чаще всего это приводит к тому, что диаметр, измеренный при КТА, больше, чем при УЗИ; сообщалось, что до 70 % АБА, диаметр которых составляет 50–55 мм при УЗИ, имеют диаметр более 55 мм при КТА[41].*

**Магнитно-резонансная томография (МРТ)** используется реже, чем КТА; противопоказания включают в себя клаустрофобию и наличие металлических имплантатов. Однако использование МРТ не сопровождается облучением или введением йодсодержащих контрастных веществ, и, следовательно, она имеет преимущество перед КТА, когда требуется повторная визуализация АБА. Данные об использовании МРТ ограничены у пациентов с АБА в рутинной клинической практике: как для МРТ, так и для МР-ангиографии с контрастным усилением (МРА-КУ). Сравнения результатов измерения с золотым стандартом КТА немногочисленны [42].

ПЭТ-КТ с 18-фтордезоксиглюкозой позволяет локализовать и количественно оценить метаболическую активность клеток, включая воспалительные клетки. ПЭТ-КТ с 18-фтордезоксиглюкозой — это дополнительный метод визуализации для диагностики и наблюдения за патологическими изменениями аорты, связанными с воспалительной аневризмой [43], инфекцией аорты, включая микотические АБА [47], инфицированными протезами и стент-графтами. Помимо этих показаний, ПЭТ-КТ главным образом используется в научно-исследовательских целях.

## **2.5 Особенности проведения скрининга населения по поводу АБА**

Естественное течение аневризм брюшной аорты или подвздошных артерий характеризуется длительным асимптомным течением, а первые ее проявления связаны с развитием осложнений, наиболее грозным из них является разрыв. Раннее и своевременное выявление АБА и контроль за динамикой ее развития является актуальной задачей на пути улучшения результатов лечения. Из инструментальных методов диагностики при проведении скрининга по поводу АБА предпочтение следует отдавать ультразвуковым методам исследования.

УЗИ позволяет надежно визуализировать инфраренальный отдел аорты у 98,5 % пациентов [2], но следует учитывать, что в некоторых случаях визуализация аорты может быть затруднена (1–2 %). В сложных случаях пациент должен быть повторно обследован квалифицированным врачом ультразвуковой диагностики после ночного голодания в условиях стационара.

### *Рекомендация 5*

- С целью раннего выявления аневризм брюшной аорты и предотвращения разрыва рекомендовано рассмотреть возможность скринингового обследования мужчин старше 65 лет. [44, 45, 46]

## **УДД 2**

## **УУР А**

### *Рекомендация 6*

- Рекомендуется проведение скрининга аневризмы брюшной аорты у всех мужчин и женщин с истинной аневризмой периферических артерий можно с периодичностью один раз в 5–10 лет [59].

## **УДД 3**

## **УУР В**

**Комментарий:** поскольку АБА часто сочетаются с другими аневризмами периферических артерий (подвздошной, бедренной, подколенной), этих пациентов регулярно обследуют на АБА, а также на другие аневризмы

*периферических артерий. В исследовании с участием 190 пациентов, прооперированных по поводу аневризмы подколенной артерии, у 39 % развилась новая аневризма в течение периода наблюдения в среднем 7 лет, и у 43 % из них это были АБА [59].*

В некоторых относительно небольших исследованиях была отмечена высокая частота АБА у пациентов с другими сердечно-сосудистыми заболеваниями: стеноз сонной артерии [60], ишемическая болезнь сердца [61] и ЗПА [60]. Тем не менее, польза от скрининга АБА у пациентов с сердечно-сосудистыми заболеваниями официально не оценивалась, а более низкая ожидаемая продолжительность жизни и более высокие периоперационные риски у этих пациентов могут нивелировать потенциальную пользу, связанную с высокой распространенностью [62]. Таким образом, нет имеется данных, подтверждающих такую стратегию.

### **2.5.1 Проблемы и ограничения проведения скрининга населения по поводу АБА**

Существует ряд ограничений в плане переноса результатов этих скрининговых испытаний в современную клиническую практику. Все исследования были начаты в прошлом веке, когда распространенность АБА среди обследованных мужчин составляла 4–7 %, а большая часть реконструктивных хирургических вмешательств выполнялась открытым доступом. На сегодняшний день в ряде европейских стран популяционная распространенность АБА сократилась в два–три раза, а EVAR стала использоваться в качестве метода для плановых реконструктивных вмешательств и все шире применяется для экстренных реконструктивных вмешательств. Кроме того, на фоне более широкого применения методов диагностической визуализации частота случайного обнаружения АБА, вероятно, увеличилась. Кроме того, значительно увеличилась продолжительность жизни. В этой связи целесообразно рассмотреть современные данные, полученные в рамках национальных программ скрининга аневризм у мужчин пожилого возраста в двух европейских странах (Великобритания и Швеция) и в датском исследовании VIVA. Результаты этих трех исследований свидетельствуют о том, что скрининг остается экономически эффективным в экономике здравоохранения этих стран [50-54]. Национальные программы скрининга ориентированы на мужчин в возрасте 65 лет, а в исследовании VIVA было предусмотрено проведение скрининга среди мужчин в возрасте 65–74 лет, но оптимальный возраст, когда достигается наибольшее преимущество с точки зрения спасенных жизней и экономической выгоды, официально не оценивался. Программам скрининга может потребоваться до 10 лет для достижения максимальных результатов, поэтому выводы, сделанные в более ранние моменты времени, могут ввести в заблуждение [55].

## **2.5.2 Периодичность наблюдения и тактика ведения пациентов с аневризмой, выявленной при скрининге**

В случаях, когда при скрининге обнаруживаются достаточно большие аневризмы, при которых показано хирургическое вмешательство (методом ОХ или EVAR), послеоперационная смертность оказывается очень низкой, вероятно, ниже, чем при случайном обнаружении АБА [56].

### *Рекомендация 7*

- При обнаружении АБА во время несосудистого обследования рекомендуется направить пациента к сосудистому хирургу [49, 56].

## **УДД 1**

## **УУР А**

## **2.6 Диспансерное наблюдение и логистика пациентов с аневризмой брюшной аорты**

### **2.6.1 Преданевризматическое расширение аорты**

Преданевризматическая дилатация аорты (максимальный диаметр аорты 2,5–2,9 см у мужчин) является актуальным вопросом на данный момент, и ранние сообщения свидетельствуют о том, что в более половине этих случаев диаметр аорты превысит 3,0 см в течение 5 лет, а в четверти случаев достигнет 5,5 см в течение 10–15 лет [11, 52, 54].

На заключительном этапе последующего наблюдения в рамках MASS долгосрочный защитный эффект, связанный с проведением скрининга, по-видимому, снизился из-за разрывов аневризм спустя  $\geq 8$  лет среди мужчин, у которых при первоначальном скрининге не было выявлено подобных изменений АБА ( $<3,0$  см). Приблизительно в половине этих случаев разрыв аневризмы произошел у пациентов с преданевризматической дилатацией аорты на момент скрининга [57].

Несмотря на то, что имеются лишь ограниченные данные о клиническом значении и экономической эффективности наблюдения за лицами с преданевризматической дилатацией аорты [51, 58], современные знания позволяют обоснованно рекомендовать проведение повторного скрининга спустя 5–10 лет мужчинам с преданевризматической дилатацией аорты и достаточной ожидаемой продолжительностью жизни. Тот факт, что данная группа представляет собой небольшую когорту ( $<5$  % всех обследованных мужчин), означает, что такая мера не требует больших ресурсов.

### 3. Лечение

#### 3.1 Консервативное лечение

##### 3.1.1 **Наблюдение и консервативная терапия малых АБА**

На момент постановки диагноза, особенно в случаях, когда широко проводится скрининг, у большинства пациентов выявляется малая АБА. Существует консенсус в отношении того, что для наблюдения за малыми АБА следует использовать УЗИ, учитывая простоту использования этого метода в амбулаторных условиях, а также более высокую стоимость и лучевую нагрузку на пациента при КТ. Оптимальная периодичность контрольных сканирований при аневризмах диаметром 3,0–5,5 см не определялась в рандомизированных исследованиях, но большой объединенный набор данных (более 15 000 пациентов) и моделирование показали, что периодичность наблюдения следует стратифицировать по диаметру АБА [63].

##### *Рекомендация 8*

- Для наблюдения за аневризмами рекомендуется ультразвуковое исследование: один раз в три года при аневризмах диаметром 3–3,9 см, один раз в год при аневризмах диаметром 4,0–4,9 см и один раз в 3–6 месяцев при аневризмах  $\geq 5,0$  см [63].

#### **УДД 1**

#### **УУР А**

**Комментарий:** для малых аневризм (3–3,9 см) безопасной является периодичность наблюдения один раз в три года (однако можно рассмотреть и более длительный интервал), для аневризм диаметром 4,0–4,9 см безопасно ежегодное наблюдение и только в тех случаях, когда диаметр достигает 5,0 см, частоту контрольных сканирований следует увеличить до одного раза в 3–6 месяцев.

##### *Рекомендация 9*

- Не доказано, что какая-либо специальная медикаментозная терапия замедляет скорость роста аневризмы брюшной аорты, и поэтому не рекомендуется [64, 65].

#### **УДД 2**

#### **УУР В**

**Комментарий:** в рандомизированных исследованиях оценивали несколько различных классов препаратов на предмет способности снижать скорость роста малых аневризм. На сегодняшний день не доказана эффективность ни одного класса препаратов, включая доксициклин\*\* (АТХ: J01AA02), бета-адреноблокаторы, ингибиторы ангиотензин превращающего фермента [32, 64, 65], а другие исследования все еще продолжаются.

### *Рекомендация 10*

- Терапия статинами рекомендуется пациентам с АБА вне зависимости от диаметра аневризмы для снижения скорости её роста, частоты разрывов и частоты периоперационных осложнений и смертности после плановой реконструкции АБА [66].

#### **УДД 1**

#### **УУР А**

**Комментарий:** в недавнем мета-анализе более 20 когортных исследований с участием 80428 пациентов показано, что использование статинов связано со средним снижением скорости роста АБА на 0,82 мм/год (95% доверительный интервал 0,33, 1,32,  $P=0,001$ ,  $I^2=86\%$ ). Лечение статинами также ассоциировано с более низким риском разрыва (отношение шансов 0,63, 95% доверительный интервал 0,51, 0,78,  $P < 0,0001$ ,  $I^2 = 27\%$ ), а предоперационное использование статинов было связано с более низкой 30-дневной смертностью после плановой пластики АБА (отношение шансов 0,55, 95% доверительный интервал 0,36, 0,83,  $P=0,005$ ,  $I^2=57\%$ ). Сделан вывод, что терапия статинами связана с уменьшением прогрессирования АБА, частоты разрывов и более низкой частотой периоперационных осложнений и смертности после плановой пластики АБА [66].

### **3.1.2 Контроль скорости роста аневризмы**

Кроме отсутствия консервативной медикаментозной тактики в отношении скорости роста аневризмы, нет доказательств, что физические упражнения обладают этим эффектом [67]. Многие из этих исследований, возможно, не обладали достаточной мощностью либо для оценки незначительной разницы в скорости роста, либо для выявления лиц с быстрым ростом аневризмы. Не проводились исследования по оценке эффективности каких-либо препаратов для снижения скорости роста или частоты разрывов больших АБА, которые в настоящее время не подлежат хирургическому вмешательству. Таким образом, в настоящее время не существует какого-либо конкретного препарата или другого вида лечения, которые можно было бы рекомендовать для снижения скорости роста аневризм.

### *Рекомендация 11*

- Пациентам с малой аневризмой брюшной аорты рекомендуется отказаться от курения (для снижения скорости роста аневризмы брюшной аорты и риска ее

разрыва) и обратиться за консультацией по вопросам отказа от курения [10, 68].

## УДЦ 1

## УУР А

**Комментарий:** все наблюдательные исследования показывают, что текущее курение связано с повышенной скоростью роста АБА, а отказ от курения, вероятно, связан с замедлением скорости роста примерно на 20 %, а также с двукратным снижением риска разрыва аневризмы [10]. Многие рандомизированные исследования показали, что отказ от курения наиболее эффективен на фоне применения лекарственных препаратов и консультирования по вопросам отказа от курения [68]. У пациентов с сахарным диабетом также ниже скорость роста АБА, чем у пациентов без сахарного диабета, что, согласно последним предположениям, связано с приемом метформина\*\* (АТХ: А10ВА02), назначаемого для лечения сахарного диабета 2 типа [10, 69, 70].

### 3.1.3 Стратегия снижения сердечно-сосудистого риска

Пациенты с АБА имеют высокий риск развития сердечно-сосудистых событий в будущем. Систематический обзор показал, что у пациентов с малыми АБА годовой риск сердечно-сосудистой смерти составлял 3,0% (95 % ДИ 1,7–4,3) [71]. Согласно Европейским рекомендациям по профилактике сердечно-сосудистых заболеваний, все пациенты с заболеваниями периферических артерий с клиническими проявлениями в случае отсутствия противопоказаний должны получать антитромбоцитарную терапию, гиполипидемические препараты при уровне холестерина липопротеинов низкой плотности (ЛПНП) >2,5 ммоль/л (>97 мг/дл) и антигипертензивные препараты при систолическом АД >140 мм рт. ст. [72-74]. Британское исследование по защите сердца (UK Heart Protection Study) показало, что у пациентов с заболеванием периферических артерий прием 40 мг \*\*симвастатина (АТХ: С10АА01) 1 раз в день снижал частоту первого основного неблагоприятного сердечно-сосудистого события на 22 % по сравнению с пациентами, рандомизированными на получение плацебо [75].

#### *Рекомендация 12*

- У всех пациентов с аневризмой брюшной аорты рекомендуется рассматривать стратегии, направленные на здоровый образ жизни, включая физические упражнения и здоровое питание [73, 74, 76].

## УДЦ 2

## УУР В

**Комментарий:** Другие стратегии здорового образа жизни, включая отказ от курения (см. выше), физические упражнения и диету, следует

рекомендовать всем пациентам с сердечно-сосудистыми заболеваниями, однако имеется мало конкретных данных высокого качества, свидетельствующих о том, что такие стратегии являются эффективными у пациентов с АБА, которые обычно относятся к группе заболеваний периферической артерий [77].

#### *Рекомендация 13*

- У всех пациентов с аневризмой брюшной аорты рекомендуется контролировать артериальное давление, применять статины и антитромбоцитарные препараты [72, 74, 76, 78].

#### **УДД 2**

#### **УУР В**

**Комментарий:** исследование, в котором оценивали препараты, принимаемые 12 485 британскими пациентами, с зарегистрированным диагнозом АБА, показало, что пятилетняя выживаемость была значимо выше у пациентов, получавших статины (68 % по сравнению с 42 %), антитромбоцитарные препараты (64 % по сравнению с 40 %) или антигипертензивные препараты (62 % по сравнению с 39 %), по сравнению с пациентами с АБА, не принимавшими эти препараты. Более подробный анализ применяемых антигипертензивных препаратов показал, что диуретики могут быть менее эффективными, чем препараты других классов [76].

### **3.2 Хирургическое лечение. Пороговое значение размера аневризмы для плановой реконструкции АБА**

В настоящее время пороговое значение для реконструкции малых АБА основано на измерении диаметра аорты, а не объема. Непосредственное решение о размере аневризмы, при котором следует проводить реконструктивное вмешательство, основано на соотношении между риском разрыва аневризмы (который по-прежнему приводит к летальному исходу в >80 % случаев) [79, 80] и риском послеоперационной смертности при реконструкции аневризмы. На сегодняшний день в связи с увеличением продолжительности жизни населения также необходимо учитывать долгосрочный прогноз, включая наблюдение и ожидаемую продолжительность жизни после реконструктивного вмешательства.

Тактика ведения при веретенообразных дегенеративных аневризмах диаметром 4,0–5,5 см была успешно определена на основе результатов четырех рандомизированных исследований, включая два крупных многоцентровых рандомизированных



контролируемых исследования по сравнению раннего открытого планового хирургического вмешательства и наблюдения (Британское исследование малых аневризм (UKSAT) и Американское исследование по выявлению и лечению аневризм (ADAM)), и два небольших исследования по сравнению эндоваскулярной реконструкции и наблюдения.

Исследование по сравнению наблюдения и эндопротезирования аорты стент-графтом при малых аневризмах (CAESAR) и Исследование по оценке положительных результатов раннего применения эндоваскулярных методов лечения аневризмы (PIVOTAL), а также данных, обобщенных в Кокрановском обзоре, которые свидетельствуют о безопасности и экономической эффективности наблюдения [81]. Во всех исследованиях были четко определены стратегии в отношении проведения хирургического вмешательства для групп наблюдения, в дополнение к достижению порогового значения диаметра: они включали быстрый рост аневризмы ( $> 1$  см в год и появление симптомов, характерных для аневризмы). Только в исследовании UKSAT было включено значительное число женщин. В исследованиях для определения диаметра аорты производили в основном измерение от наружной до наружной стенки либо при УЗИ, либо при КТ. Консенсус, достигнутый на основе результатов этих исследований, заключается в том, что при аневризмах диаметром  $< 5,5$  см следует придерживаться консервативной тактики.

#### *Рекомендация 14*

- При быстром росте аневризмы брюшной аорты ( $\geq 1$  см/год) рекомендуется направить пациента к сосудистому хирургу в срочном порядке, а также провести дополнительную визуализацию [93, 94].

#### **УДЗ**

#### **УУР А**

**Комментарий:** *имеются отдельные данные о том, что быстрый рост аневризмы ( $> 1$  см/год) связан с более высоким риском разрыва. В некоторых случаях предполагаемый быстрый рост аневризмы может быть связан с ошибками измерения, и в первую очередь следует повторно измерить диаметр аневризмы в течение 2 недель [93, 94].*

#### *Рекомендация 15*

- Пациентов с симптомной аневризмой брюшной аорты следует направлять к сосудистому хирургу в экстренном порядке [95, 96].

#### **УДЗ**

#### **УУР А**

**Комментарий:** существуют разные определения симптомной аневризмы аорты: от болезненности при пальпации до дистальной эмболии без явного источника или необъяснимые боли в животе или пояснице. В таких ситуациях необходимо срочное обследование пациента, даже с малой аневризмой меньше 5,5 см, для уточнения диагноза. Если принято решение об операции, то она должна выполняться в течение ближайших дней, после подготовки больного [95, 96].

### **3.3 Показания к хирургическому вмешательству**

Показания для оперативного лечения аневризмы брюшной аорты строятся на ее размере и, соответственно, на риске разрыва, который до сих пор остается катастрофичным. Плюс к этому учитывается риск проведения оперативного вмешательства. Помимо этого, с увеличением возраста населения, стоит учитывать и отдаленный прогноз выживаемости.

Самыми изученным представляются веретеновидные дегенеративные аневризмы 4,0-5,5 см в диаметре. Следует отдельно сказать об исследованиях, на основании которых были сформированы современные показания. Это Американское ADAM (American Aneurysm Detection Study), Британское UKSAT (UK Small Aneurysm Trial). Эти исследования сравнивали открытую хирургию с тактикой наблюдения. Еще было два сравнительно небольших исследования (CAESAR и PIVOTAL), сравнивающих уже эндопротезирование с наблюдением. Результаты всех этих работ были суммированы в Кохрановском обзоре, было показано, что наблюдение является безопасным и экономически эффективным [48]. Исходя из результатов наблюдения за больными с малыми АБА, на современном этапе оперативное лечение АБА рекомендуется при достижении ее диаметра 5,5 см (внешнего), быстром росте (более 1 см в год) и появлении симптомов, связанных с АБА. Такая тактика считается безопасной. Тем не менее, в некоторых странах оперируются аневризмы и меньшего диаметра. Так происходит и в нашей стране, где пограничным считался диаметр 5,0 см [159]. Это показание наши эксперты вывели из результатов тех же исследований ADAM и UKSAT, в которых указывается, что более 80% аневризм при диаметре на момент скрининга 4,9-5,5 см в дальнейшем были оперированы. Интересно, что и в США, где сильно развита частная медицина, более 40% пациентов оперируются при диаметре меньшем 5,5 см. Для сравнения, в Великобритании эта цифра не превышает 10%.

#### *Рекомендация 16*

- Хирургическое лечение мужчинам с АБА рекомендуется при диаметре аневризмы 5-5,5 см у мужчин

- У женщин с АБА и приемлемым хирургическим риском оперативное вмешательство может быть рекомендовано при диаметре АБА  $\geq 4,5 - 5,0$  см;
- При быстром росте АБА – более 1,0 см в год - рекомендовано срочное обращение к сосудистому хирургу для дополнительного обследования.

УДД 5

УУР С

**Комментарий:** В двух национальных программах скрининга (в Англии и Швеции) было доказано, что такая тактика ведения максимально безопасна для мужчин [8, 9, 52-54]. Несмотря на все эти данные, в некоторых странах, особенно в странах с частным здравоохранением, все еще проводятся реконструктивные вмешательства у мужчин при АБА с диаметром ниже порогового значения 5,5 см (Beck Circulation 2016). Результаты недавнего анализа на основе административного регистра показали значительно более низкую смертность, связанную с аневризмой, на популяционном уровне в США, где более 40 % реконструктивных вмешательств было проведено при малых АБА диаметром  $< 5,5$  см, по сравнению с Великобританией, где частота проведения реконструктивных вмешательств при малых АБА не превышала 10 % [82]. Тем не менее результаты этого исследования ставятся под сомнение по причинам, связанным с частотой случайного обнаружения, различиями в системах кодирования, структуре населения и общих расходах на здравоохранение, а также в показаниях к хирургическому вмешательству и результатах популяционного скрининга [83-92]. Несмотря на то, что пороговое значение 5,5 см продолжает вызывать споры и уровень соблюдения этого порогового значения различается, доказательства убедительны.

Риск разрыва малой АБА в четыре раза выше у женщин. В мета-анализе RESCAN было продемонстрировано, что риск разрыва аневризмы 4,5 см у женщин такой же, как у мужчин с АБА диаметром 5,5 см, что, видимо, говорит о необходимости снижения «планки» для оперативного лечения у женщин до 4,5 см. С другой стороны, и летальность у женщин выше, причем как для открытых, так и для эндоваскулярных вмешательств. На сегодняшний день нет доказательства преимущества ранних операций у женщин, но можно предположить, что пограничный диаметр для принятия решения о вмешательстве может быть снижен до 5,0 см [10, 63, 97, 98, 99].

При появлении симптомов, возможно связанных с АБА, необходимо срочное обращение к сосудистому хирургу;

### 3.3.1 Приемлемый срок хирургического вмешательства

В РКИ была продемонстрирована безопасность ультразвукового наблюдения за бессимптомными АБА, размер которых ниже порогового значения для плановой реконструкции. Однако выше этого порогового значения риск разрыва увеличивается экспоненциально со значительными индивидуальными вариациями [85]. Имеются ограниченные данные относительно разумного времени ожидания лечения после достижения порогового значения для реконструкции.

На основании ретроспективного анализа данных 361 пациента, которым была назначена плановая реконструкция АБА, Noronen и соавт. предположили, что период от направления до операции должен варьировать в зависимости от диаметра АБА: срочно (в течение 48 часов) при АБА > 9 см, один месяц при АБА 7–9 см, два месяца при АБА 6–7 см и три месяца при АБА < 6 см [86]. В исследовании EVAR 2 — РКИ по оценке долгосрочных исходов у физически ослабленных пациентов с АБА с проведением либо ранней EVAR, либо с отсутствием вмешательства — приблизительно у 5 % были зарегистрированы разрывы после рандомизации, но до попытки хирургического вмешательства. Медиана диаметра аорты составляла 6,4 см, а медиана времени между рандомизацией и реконструкцией составляла восемь недель [351, 88]. Этот показатель, вероятно, находится на границе допустимого и, таким образом, указывает на возможный верхний предел времени ожидания хирургического вмешательства.

Кроме того, существуют психологические последствия жизни с большой АБА, которые, по-видимому, обратимы с помощью хирургического вмешательства [90, 91], что еще раз подчеркивает необходимость свести к минимуму время ожидания направления и лечения.

Несмотря на отсутствие убедительных доказательств, подтверждающих точное установление сроков, представляется целесообразным применять такой же подход, как и в отношении других потенциально смертельных заболеваний, в частности злокачественных опухолей. Предлагаемый верхний предел общего пути от направления до лечения составляет восемь недель после достижения порогового значения для вмешательства. Это относится, однако, только к стандартным случаям АБА, тогда как в случае более сложных аневризм или у пациентов с сопутствующими заболеваниями может быть оправдано более длительное планирование или время обследования. Соответственно, при более крупных АБА сроки должны быть более короткими.

#### *Рекомендация 17*

- После того, как пороговое значение для вмешательства достигнуто, время ожидания сосудистого хирургического вмешательства рекомендуется свести к минимуму. [85-

**Комментарий:** для более крупных аневризм брюшной аорты следует рассматривать более короткие сроки, в то время как более длительное планирование или время обследования может быть оправдано для более сложных аневризм или при наличии сопутствующих заболеваний. Размер АБА также влияет на приемлемое время ожидания реконструкции. В ретроспективном исследовании среди 138 пациентов с АБА, которым не проводили немедленную реконструкцию, кумулятивная частота разрывов составила 4 % через один год, 16 % через три года и 36 % через пять лет у пациентов с исходным диаметром АБА 5,5–6,9 см по сравнению с 35 %, 71 % и 100 % у пациентов с АБА >7 см [89]. В недавнем метаанализе, включавшем 11 исследований с участием 1514 пациентов с большими АБА без проведения лечения, ежегодная частота разрывов составила 3,5 % при АБА 5,5–6,0 см, 4,1 % при АБА 6,1–7,0 см и 6,3% при АБА >7,0 см [85].

#### **3.4 Тактика ведения пациентов, не подходящих для раннего вмешательства по поводу АБА**

Значительное число пациентов с АБА не подходят для реконструктивного вмешательства (в том числе EVAR) из-за наличия других сопутствующих заболеваний или ограниченной ожидаемой продолжительности жизни [8, 9, 99, 100]. Было проведено только одно рандомизированное исследование для оценки того, могло ли EVAR обеспечить преимущество в выживаемости пациентов, физическое состояние которых не позволяет выполнить ОХ, — исследование EVAR 2. Данное исследование показало, что у этих физически ослабленных пациентов, несмотря на то, что EVAR предотвратила смерть от разрыва аневризмы, послеоперационная смертность была высокой (7 %), и поэтому не было достигнуто какого-либо преимущества с точки зрения общей выживаемости до 12 лет, при этом две трети пациентов в обеих рандомизированных группах умерли в течение пяти лет [101-103]. Однако, вероятно, существует скользящая шкала для оценки пригодности пациента для реконструктивного вмешательства по мере увеличения размера аневризмы с более низкими пределами в отношении пригодности при аневризмах диаметром >7 см. По этим причинам важно наблюдать этих пациентов и направлять их к другим соответствующим врачам-специалистам для оптимизации физического состояния.

Для этих пациентов особое значение приобретают стратегии по снижению сердечно-сосудистого риска). Имеются данные наблюдений, позволяющие предположить,

что статины могут снижать риск разрыва большой АБА [78, 104] и что риск разрыва в два раза выше у текущих курильщиков [10].

#### *Рекомендация 18*

- У пациентов, которые изначально не являются кандидатами на реконструктивное вмешательство по поводу аневризмы брюшной аорты, рекомендовано дальнейшее наблюдение, направление к другим врачам-специалистам для оптимизации их физического состояния и последующей повторной оценки [101-103].

УДД 3

УУР С

### **3.5 Дооперационное ведение пациентов с АБА**

#### **3.5.1 Клинические системы оценки сопутствующих заболеваний**

Одним из главных показателей исхода по-прежнему служат осложнения со стороны сердца, и для определения риска сердечных событий было разработано несколько систем клинической оценки [105, 106, 110]. Описанные ранее системы оценки сердечной функции включают несколько клинических состояний — инфаркт миокарда, стенокардию и застойную сердечную недостаточность в анамнезе, — которые, как было показано, связаны с более высокой частотой периоперационных сердечных событий. Для эндоваскулярных процедур широко используется система классификации Американской ассоциации анестезиологов (American Association of Anesthesiologists); она обладает преимуществами с точки зрения простоты, но основана главным образом на субъективных параметрах и не включает подробную информацию о конкретных показателях, влияющих на результаты. Для описания тяжести сопутствующих заболеваний у пациентов со сложными аневризмами аорты рекомендуется использовать текущую систему классификации сопутствующих заболеваний SVS / Американской ассоциации сосудистых хирургов (American Association for Vascular Surgery, AAVS) (Таблица 3) [105]. Однако следует признать, что текущая система классификации SVS/AAVS еще не прошла валидацию в проспективных исследованиях либо в крупной когорте пациентов, получавших лечение по поводу заболевания аорты. Важно отметить, что текущая система классификации SVS/AAVS оценивает не только наличие, но и степень тяжести сердечных, легочных и почечных заболеваний, которые влияют на выбор и исходы лечения у пациентов со сложным заболеванием аорты, что позволяет стратифицировать пациентов на основе сопутствующих сердечно-сосудистых заболеваний. Кроме того, открытая и эндоваскулярная реконструкция сложных аневризм аорты часто сопровождается осложнениями со стороны легких. Степень тяжести исходного заболевания легких

является важным предиктором долгосрочной выживаемости пациентов со сложными аневризмами аорты. Модифицированная система оценки, разработанная группой сосудистых исследований Новой Англии (Vascular Study Group of New England) (Таблица 3) и недавно предложенная в практическом руководстве по АБА, основана на семи переменных для прогнозирования одной из категорий риска смертности у пациентов: низкий риск (0,12–1 %), промежуточный риск (1,7–4,9 %), высокий риск (8–20 %) и чрезвычайно высокий риск (31–70 %) [107, 108, 109]. Эта система была валидирована для инфраренальных аневризм и не изучалась при сложных аневризмах аорты.

**Таблица 3.** Клиническая система оценки сопутствующих заболеваний Американского общества сосудистых хирургов (SVS)

Балл	Описание	Вес
Состояние сердца		× 4
0	Симптомы отсутствуют, нормальные результаты эхокардиографии	0
1	Симптомы отсутствуют, но имеется инфаркт миокарда в анамнезе (> 6 месяцев), скрытый инфаркт миокарда по данным электрокардиографии или фиксированный дефект по данным дипиридамо-л-таллиевой перфузионной сцинтиграфии или аналогичного метода	4
2	Любой из следующих критериев: стабильная стенокардия; отсутствие стенокардии с наличием выраженного обратимого дефекта перфузии по данным дипиридамо-л-таллиевой перфузионной сцинтиграфии; выраженная скрытая ишемия (1 % времени) при холтеровском мониторинге; фракция выброса 25–45 %; контролируемая эктопия или бессимптомная аритмия; наличие в анамнезе застойной сердечной недостаточности, хорошо компенсированной в настоящее время	8
3	Любой из следующих критериев: нестабильная стенокардия; симптоматическая или недостаточно контролируемая эктопия/аритмия (хроническая/рецидивирующая); недостаточно компенсированная застойная сердечная недостаточность; фракция выброса < 25 %; инфаркт миокарда в предыдущие 6 месяцев	12
Состояние легких		× 2
0	Симптомы отсутствуют, нормальные результаты рентгенографии органов грудной клетки, результаты легочных функциональных проб в пределах 20 % от расчетных значений	0
1	Симптомы отсутствуют или слабая одышка при физической нагрузке, слабые хронические паренхиматозные изменения на рентгенограмме, результаты легочных функциональных проб 65–80 % от расчетных значений	2
2	От 1 до 3	4
	Жизненная емкость легких < 1,85 л, ОФВ1 < 1,2 л или	6

3	< 35 % от расчетного значений, максимальная произвольная вентиляция < 50 % от расчетного значения, PСO <sub>2</sub> > 45 мм рт. ст., дополнительная ингаляция кислорода по медицинским показаниям, наличие легочной гипертензии	
Состояние почек		× 2
0	Отсутствие диагностированных заболеваний почек, нормальная концентрация креатинина в сыворотке крови	0
1	Умеренное повышение концентрации креатинина, до 2,4 мг/дл	2
2	Концентрация креатинина 2,5–5,9 мг/дл	4
3	Концентрация креатинина > 6,0 мг/дл, диализ или трансплантация почки	6
Артериальная гипертензия		× 1
0	Отсутствует (пороговый уровень, диастолическое давление обычно < 90 мм рт. ст.)	0
1	Контролируется одним препаратом	1
2	Контролируется двумя препаратами	2
3	Для контроля требуется более двух препаратов, или не контролируется	3
Возраст		× 1
0	<55 лет	0
1	55–69 лет	1
2	70-79 лет	2
3	> 80 лет	3
Суммарно		30
Модифицированная система оценки, разработанная группой сосудистых исследований Новой Англии		
Тип реконструкции		
0	ЕVAR	
1	Открытая хирургическая реконструкция с инфраренальным пережатием	
2	Открытая хирургическая реконструкция с супраренальным пережатием	
Диаметр аневризмы		
0	<65 мм	
1	≥ 65 мм	
Возраст		
0	≤ 75 лет	
1	> 75 лет	



Пол		
0	Мужской	
1	Женский	
Сопутствующие заболевания		
1	Инфаркт миокарда	
2	Хроническая обструктивная болезнь легких	
0	Концентрация креатинина в сыворотке крови < 1,5 мг/дл	
1	Концентрация креатинина в сыворотке крови 1,5–2,0 мг/дл	
2	Концентрация креатинина в сыворотке крови $\geq 2$ мг/дл	
Прогнозируемый риск смертности		
Суммарная оценка		Смертность, %
0–4	Низкий риск	0,12–1
5–7	Промежуточный риск	1,7–4,9
8–10	Высокий риск	8–20
$\geq 11$	Чрезвычайно высокий риск	31–70
<i>EVAR</i> — эндоваскулярная реконструкция аневризмы; <i>ОФВ1</i> — объем форсированного выдоха за 1 секунду; <i>PCO<sub>2</sub></i> — парциальное давление углекислого газа.		

### 3.5.2 Оценка и оптимизация операционных рисков

Открытая реконструкция аорты классифицируется как вмешательство с высоким риском (определяемое как связанный риск смерти от сердечно-сосудистых заболеваний или инфаркта миокарда 5 % и более в течение 30 дней), тогда как EVAR классифицируется как вмешательство промежуточного риска с сердечным риском в пределах 1–5 % [112]

Существует подробное руководство по оценке и снижению операционных рисков [119], краткое изложение которого было недавно представлено [120], и к которому следует обращаться для получения подробной информации. В этом разделе представлен широкий обзор соответствующих факторов, которые следует учитывать при выполнении реконструкции аорты.

Как минимум, у всех пациентов должен быть собран анамнез, и все они должны пройти клиническое обследование, функциональную оценку с проведением общего анализа крови и электролитов, включая оценку функции почек, и запись электрокардиограммы. Дополнительные исследования, включая статическую

эхокардиографию и функциональные пробы легких, зависят от особенностей состояния пациента, как описано ниже.

### **3.6 Фармакотерапия пациентов с АБА**

#### **3.6.1 Контроль сердечного риска**

Осложнения со стороны сердца являются причиной более 40 % периоперационных летальных исходов после внесердечных хирургических вмешательств [121, 122, 123] поэтому уровень сердечного риска следует оценивать с клинической точки зрения [124, 125]

При активном течении сердечно-сосудистого заболевания, такого как нестабильная стенокардия, декомпенсированная сердечная недостаточность, тяжелые клапанные пороки и выраженная аритмия, перед планированием реконструкции АБА требуется дополнительное заключение врача-кардиолога и назначение соответствующего лечения.

При отсутствии активного сердечно-сосудистого заболевания следует оценить клинические факторы сердечно-сосудистого риска и функциональные возможности пациента. Для количественной оценки индивидуального риска могут использоваться шкалы риска путем объединения различных факторов риска (Таблица 4) [126,128]. В клинической практике функциональная способность определяется по способности пациента выполнять действия, связанные с активностью повседневной жизни, оцениваемой по метаболическому эквиваленту (МЕТ), определяемому как скорость расхода энергии в положении сидя в состоянии покоя. По соглашению 1 МЕТ соответствует 3,5 мл O<sub>2</sub>/кг/мин [129]. У пациентов, способных выполнять умеренную физическую нагрузку (

**Таблица 5**), в частности подъем на два лестничных пролета или бег на короткие дистанции (МЕТ  $\geq$  4), дальнейшее исследование является нецелесообразным. Пациенты со сниженной функциональной способностью (МЕТ <4) и/или с клинически значимыми факторами риска должны быть направлены к кардиологу для проведения обследования перед реконструкцией АБА. Хотя низкая функциональная способность сама по себе лишь слабо связана с ухудшением исходов после реконструкции аорты, кардиальный прогноз благоприятен при высокой функциональной способности, даже при наличии стабильной ишемической болезни сердца или других факторов риска.

#### *Рекомендация 19*

- Рекомендуется обследование сердца, включающее неинвазивную оценку дисфункции левого желудочка, заболеваний сердечных клапанов и ишемии миокарда врачом-кардиологом в рамках предоперационного обследования пациентов

с АБА.

- Рутинное направление пациентов с АБА на кардиологическое обследование, коронарографию и кардиопульмональный нагрузочный тест не рекомендуется до реконструкции аневризмы брюшной аорты [112, 114, 115].

#### УДД 1

#### УУР А

**Комментарий:** *Инвазивная коронарная ангиография, должна выполняться по тем же показаниям, что и при нехирургических вмешательствах, и не должна рутинно использоваться для оценки периоперационного риска перед хирургическим вмешательством на аорте [112].*

#### Рекомендация 20

- Пациентов с низкой функциональной способностью (определяемой как  $\leq 4$  метаболических эквивалента) или с клиническими значимыми факторами риска (такими как нестабильная стенокардия, декомпенсированная сердечная недостаточность, тяжелые пороки клапанов и выраженная аритмия) перед плановой реконструкцией аневризмы брюшной аорты рекомендуется направлять на кардиологическое обследование и лечение для улучшения состояния [112, 114].

#### УДД 1

#### УУР А

**Таблица 4.** Факторы риска сердечных, респираторных и почечных осложнений после реконструкции аневризмы брюшной аорты.

Предикторы сердечных осложнений	Предикторы респираторных осложнений	Предикторы почечных осложнений
Возраст	Возраст $\geq 60$ лет	Предшествующая почечная недостаточность
Клинически выраженная ишемическая болезнь сердца в анамнезе	Предшествующая хроническая обструктивная болезнь легких	Застойная болезнь сердца
Застойная сердечная недостаточность в анамнезе	Застойная сердечная недостаточность	Хроническая обструктивная болезнь легких
Цереброваскулярное заболевание с клиническими проявлениями в анамнезе	Концентрация сывороточного альбумина $\leq 35$ г/л	Окклюзионное заболевание периферических артерий
Клиренс креатинина $< 60$ мл/мин или сывороточный креатинин $> 170$ мкмоль/л	ОФВ1 $< 70$ % от должного значения	Сахарный диабет
Сахарный диабет	ФЖЕЛ $< 70$ % от должного значения	Артериальная гипертензия

Функциональный статус с точки независимости в повседневной жизни	ОФВ1/ФЖЕЛ < 0,65	
Класс 3/4 согласно Классификации физического состояния пациента Американского общества анестезиологов (American Society of Anaesthesiology)		
ОФВ1 — объем форсированного выдоха за первую секунду; ФЖЕЛ — форсированная жизненная емкость легких.		

**Таблица 5.** Оценка функциональной способности на основе физической активности

Уровень активности	Пример активности
Низкий (MET < 4)	Прием пищи, одевание, легкая работа по дому (мытьё посуды, приготовление пищи, застилание постели)
Умеренный (MET 4–7)	Подъем на два лестничных пролета, ходьба в гору, бег трусцой < 10 минут, тяжелая работа по дому (мытьё пола или перемещение мебели), покос газона вручную, уборка снега вручную
Хороший (MET 7–10)	Теннис, езда на велосипеде в умеренном темпе, свободное плавание, бег трусцой > 10 мин
Отличный (MET > 10)	Активные виды спорта, такие как езда на велосипеде в гору, футбол, баскетбол, карате, бег со скоростью 10 км/ч и более
MET — метаболический эквивалент.	

Кардиопульмональные нагрузочные тесты приобрели популярность при многих видах обширных внесердечных хирургических вмешательств для выявления пациентов, которым необходимо последующее улучшение состояния сердца и легких перед операцией. Несмотря на многочисленные публикации, получено мало данных, позволяющих рекомендовать рутинное обследование пациентов перед вмешательством по поводу АБА [130].

Анализ на биомаркеры (например, тропонины Т и I, натрийуретический пептид типа В) не следует использовать рутинно в предоперационной стратификации риска, однако его можно рассматривать выборочно у пациентов с высоким риском [112], например, с низкой функциональной способностью или подозрением на клинически значимую ишемическую болезнь сердца.

#### *Рекомендация 21*

- В соответствии с рекомендациями Европейского общества сосудистых хирургов рекомендуется проводить коронарную реваскуляризацию перед плановой реконструкцией аневризмы у пациентов со стабильной стенокардией и:
  - поражением левой главной коронарной артерией или трех сосудов;
  - двухсосудистым поражением, включающим проксимальную часть левой

- нисходящей артерии;
- ишемией при неинвазивном нагрузочном тесте или сниженной функцией левого желудочка с фракцией выброса < 50%.
  - У пациентов, которым может потребоваться восстановление аневризмы в последующие 12 месяцев и у которых показано чрескожное коронарное вмешательство, рекомендована баллонная ангиопластика или установка металлического стента с последующей 4-6 недельной двойной антитромбоцитарной терапией [111].

#### **УДД 5**

#### **УУР С**

**Комментарий:** *новое поколение покрытых коронарных стентов допускает раннюю отмену деагрегантов*

#### *Рекомендация 22*

- У пациентов с нестабильной ишемической болезнью сердца или у пациентов с высоким риском сердечных событий после реконструкции аневризмы брюшной аорты следует рассмотреть возможность проведения профилактической предоперационной коронарной реваскуляризации [112, 114, 115, 131].

#### **УДД 1**

#### **УУР А**

#### *Рекомендация 23*

- У пациентов, получающих двойную антитромбоцитарную терапию после интервенционной коронарной реваскуляризации, можно рассмотреть возможность отсрочки реконструкции аневризмы брюшной аорты до перевода на монотерапию. В качестве альтернативы, если возникает необходимость реконструкции АБА, можно рассмотреть возможность проведения EVAR на фоне двойной антитромбоцитарной терапии [132, 133].

#### **УДД 1**

#### **УУР А**

**Комментарий:** *у пациентов, которым проводится интервенционная коронарная реваскуляризация перед реконструкцией АБА, риск тромбоза стента наиболее высок в течение первых 6 недель после коронарного стентирования. По этой причине не следует отменять двойную антитромбоцитарную терапию. Если использовался непокрытый металлический стент, через 6 недель можно рассмотреть возможность перехода на антитромбоцитарную монотерапию. Напротив, если использовались стенты с лекарственным покрытием, двойную*

*антитромбоцитарную терапию не следует отменять в течение 6 месяцев [132, 133, 134], поэтому плановую реконструкцию АБА, как правило, следует по возможности отложить, если двойная антитромбоцитарная терапия должна быть отменена по причине хирургического вмешательства. В качестве альтернативы можно выполнить EVAR в сочетании с двойной антитромбоцитарной терапией, если перед этим потребуются реконструкция АБА. У пациентов с симптомной АБА и ишемической болезнью сердца со сложными поражениями коронарных артерий одновременное аортокоронарное шунтирование (АКШ) и открытая реконструкция АБА являются теоретическими вариантами при определенных обстоятельствах, но, как правило, EVAR, выполняемая под местной анестезией, предпочтительнее непосредственно после АКШ.*

#### *Рекомендация 24*

- У пациентов с умеренной и тяжелой сердечной недостаточностью перед плановой реконструкцией аневризмы брюшной аорты рекомендуется назначение медикаментозной терапии врачом-кардиологом [135].

#### **УДД 1**

#### **УУР В**

**Комментарий:** *пациентам с сердечной недостаточностью (функциональные классы III и IV по классификации Нью-Йоркской кардиологической ассоциации (New York Heart Association): выраженное ограничение активности из-за симптомов и тяжелые симптомы в покое соответственно) должно быть назначено соответствующее медикаментозное лечение для улучшения состояния под руководством специалиста с использованием бета-адреноблокаторов, ингибиторов ангиотензинпревращающего фермента или блокаторов ангиотензиновых рецепторов, прочих антигипертензивных препаратов и диуретиков. Плановую реконструкцию аорты следует по возможности отложить до оценки сердечной недостаточности и проведения соответствующего лечения. Для оценки соотношения риска и пользы лечения по каждому отдельному пациенту должен быть собран консилиум специалистов разного профиля [135, 136].*

#### *Рекомендация 25*

- У пациентов с тяжелым стенозом аортального клапана рекомендуется обследование для решения вопроса протезирования аортального клапана до плановой

реконструкции аневризмы брюшной аорты [112, 114, 115, 131, 137].

## УДД 1

## УУР А

**Комментарий:** стеноз аортального клапана является наиболее значимым клапанным пороком сердца в контексте реконструкции АБА, поскольку он увеличивает риск, связанный с кровопотерей, объемными нарушениями и аритмией. У пациентов с тяжелым стенозом аортального клапана (определяемым как средний градиент  $> 40$  мм рт. ст., площадь клапана  $< 1$  см<sup>2</sup> и пиковая скорость потока  $> 4,0$  м/с) следует рассмотреть возможность протезирования аортального клапана до плановой реконструкции АБА [114, 131, 112, 115, 151].

Для получения конкретных указаний по периоперационному ведению пациентов с ишемической болезнью сердца, застойной болезнью сердца и клапанными пороками следует обращаться к применимым руководствам [112, 114].

### 3.6.2 Контроль риска со стороны дыхательной системы

Легочные осложнения, включая ателектаз, пневмонию, дыхательную недостаточность и обострение основного хронического заболевания легких, могут приводить к увеличению показателей периоперационной заболеваемости и длительности госпитализации в той же степени, что и сердечные осложнения у пациентов после внесердечных обширных хирургических вмешательств. Ранее были опубликованы стратегии оценки риска [116, 117, 119] и некоторые факторы риска указывают на то, что пациенты подвержены риску (Таблица 4).

#### Рекомендация 26

- У пациентов с факторами риска легочных осложнений или недавним снижением респираторной функции перед плановой реконструкцией аневризмы брюшной аорты рекомендуется направление к специалисту для исследования и улучшения функции внешнего дыхания. [116, 117, 119, 125]

## УДД 1

## УУР А

Исследование функции легких с помощью спирометрии позволяет выявить пациентов, которым больше подходит минимально инвазивное лечение, а также пациентов, у которых респираторную функцию следует улучшить до хирургического вмешательства [116].

#### Рекомендация 27

- У всех пациентов перед плановой реконструкцией аневризмы брюшной аорты

следует рассмотреть возможность исследования функции легких с помощью спирометрии [116, 119].

#### УДД 1

#### УУР А

**Комментарий:** *пациенты с объемом форсированного выдоха за первую секунду (ОФВ1) или форсированной жизненной емкостью легких (ФЖЕЛ) менее 70 % от должного значения имеют повышенный риск периоперационных легочных осложнений, как и пациенты с ОФВ1/ФЖЕЛ менее 0,65.*

#### Рекомендация 28

- Рутинная рентгенография органов грудной клетки перед реконструкцией аневризмы брюшной аорты не рекомендуется [116, 117].

#### УДД 1

#### УУР А

**Комментарий:** *рутинное рентгенологическое исследование органов грудной клетки перед реконструкцией АБА является излишним, поскольку, как правило, выполняется КТ всей аорты (включая грудную клетку) и, кроме того, не улучшает предоперационную стратификацию риска и поэтому не рекомендуется.*

Отказ от курения следует рекомендовать каждому пациенту с АБА, поскольку отказ от курения в предоперационном периоде может снизить риск послеоперационных осложнений. Кроме того, в РКИ было показано преимущества предоперационной физиотерапии на область грудной клетки перед обширными абдоминальными операциями, включая ОХР при АБА [138].

### 3.6.3 Контроль функции почек

Послеоперационное нарушение функции почек приводит к удлинению сроков госпитализации и является известным предиктором высокой частоты осложнений и смертности в отдаленном периоде [113, 139, 115, 153]. К группе особого риска относятся пациенты с предшествующей почечной недостаточностью, застойной болезнью сердца, хронической обструктивной болезнью легких (ХОБЛ), окклюзионным заболеванием периферических артерий (ОЗПА), сахарным диабетом или артериальной гипертензией [140, 141, 125] (Таблица 4). В контексте открытой или эндоваскулярной реконструкции АБА предшествующее нарушение функции почек является одним из наиболее важных предикторов периоперационной заболеваемости и смертности [142, 143, 155].

#### Рекомендация 29

- У пациентов, которым проводится реконструкция аневризмы брюшной аорты,



рекомендуется предоперационная оценка функции почек путем измерения концентрации креатинина в сыворотке крови и оценки СКФ, а пациентов с тяжелой почечной недостаточностью (расчетная скорость клубочковой фильтрации  $< 30$  мл/мин/1,73 м<sup>2</sup>) следует направлять к нефрологу [113, 142, 143, 115, 155].

#### УДД 1

#### УУР В

**Комментарий:** у пациентов, которым проводится реконструкция АБА, следует измерять концентрацию креатинина в сыворотке крови для оценки функции почек в предоперационном периоде (т. е. расчетной скорости клубочковой фильтрации [рСКФ] по формуле исследовательской группы по изучению модификации диеты при заболеваниях почек или формуле Кокрофта и Голта). Несмотря на отсутствие установленных критериев степени нарушения функции почек, требующей направления к врачу-нефрологу, рСКФ  $< 60$  мл/мин может быть классифицирована как свидетельство существенного нарушения функции почек, а  $< 30$  мл/мин — как тяжелая почечная недостаточность, требующая срочного направления к врачу-нефрологу.

Пациенты с тяжелой почечной недостаточностью (например, хроническая болезнь почек 4 или 5 стадии; рСКФ  $< 30$  мл/мин/1,73 м<sup>2</sup>) должны быть обследованы врачом-нефрологом для улучшения функции почек перед плановой реконструкцией аорты. Пациентам с почечной недостаточностью легкой и средней степени тяжести (т. е. хронической болезнью почек 2 или 3 стадии; рСКФ  $< 60$  и  $> 30$  мл/мин/1,73 м<sup>2</sup>) перед реконструкцией АБА следует обеспечить адекватную гидратацию, особенно при внутривенном введении контрастного вещества [113].

#### *Рекомендация 30*

- Пациентам с почечной недостаточностью рекомендуется адекватная гидратация перед плановой реконструкцией аневризмы брюшной аорты. После реконструкции аневризмы брюшной аорты рекомендуется контроль расчетной скорости клубочковой фильтрации, поступления жидкости и диурез с целью выявления снижения функции почек и определения дальнейшей тактики ведения [113, 115].

#### УДД 1

#### УУР С

**Комментарий:** в настоящее время не существует эффективных стратегий, кроме соответствующей гидратации, для предотвращения послеоперационного острого повреждения почек после реконструкции АБА (например, внутривенного введения бикарбоната натрия) [113, 144]. Следовательно, диурез должен всегда находиться под контролем в

периоперационном периоде.

### **3.6.4 Контроль алиментарного статуса пациента**

Статус питания является важным фактором, определяющим показатели периоперационной смертности и заболеваемости.

*Рекомендация 31*

- У пациентов, которым проводится плановая реконструкция аневризмы брюшной аорты, рекомендуется оценка предоперационного статуса питания путем измерения концентрации сывороточного альбумина с концентрацией альбумина  $< 2,8$  г/дл в качестве порогового значения для предоперационной коррекции [145].

**УДЗ**

**УУР В**

*Комментарий:* по результатам анализа данных наблюдений 15 000 пациентов, которым проводилась реконструкция АБА, 30-дневная смертность и частота повторных вмешательств и легочных осложнений возрастали на фоне гипоальбуминемии как после открытой ( $n = 4956$ ), так и после эндоваскулярной ( $n = 10\ 046$ ) реконструкции АБА [145]. Поэтому перед хирургическим вмешательством на аорте необходимо оценивать статус питания для стратификации риска.

Концентрацию альбумина  $< 2,8$  г/дл следует относить к тяжелой степени снижения, которая связана со значительно худшими исходами [145]. В этой ситуации недостаточность питательных веществ следует устранить перед плановым открытым вмешательством и плановой EVAR, даже несмотря на то, что эффективность этой меры не оценивалась в РКИ у пациентов с АБА. Направление к врачу-диетологу может быть целесообразным и должно оцениваться в зависимости от степени и качества недостаточности питательных веществ.

### **3.6.5 Контроль поражения других артериальных бассейнов**

Распространенность стеноза внутренней сонной артерии высока среди пациентов с АБА из-за схожих факторов риска. В исследовании SMART ( $n = 2274$ , в рамках которого у 147 пациентов была диагностирована АБА) у 8,8 % всех пациентов с АБА отмечался бессимптомный стеноз внутренней сонной артерии не менее 70 % [146, 153, 157]. У пациентов с большой АБА, которым проводится реконструктивное вмешательство, распространенность данного заболевания может быть еще выше. Наличие клинически значимого стеноза внутренней сонной артерии без лечения может отрицательно сказываться на долгосрочном прогнозе после реконструкции АБА [147, 158].

Таким образом, у этих пациентов, вероятно, целесообразно проведение оптимального медикаментозного лечения до и особенно после реконструкции АБА (однако редко при профилактической эндартерэктомии или стентировании).

*Рекомендация 32*

- Рутинный скрининг на бессимптомный стеноз сонных артерий перед реконструкцией аневризмы брюшной аорты не рекомендуется [148, 149, 159].

**УДД 1**

**УУР В**

**Комментарий:** польза скрининга поражения сонных артерий перед реконструкцией АБА не оценивалась [148], и имеющиеся данные не подтверждают целесообразность проведения рутинного предоперационного скрининга. Руководство *ESVS* по сонным артериям содержит слабую рекомендацию для селективного скрининга при бессимптомных стенозах сонных артерий у пациентов с множественными сосудистыми факторами риска. Данная рекомендация целесообразна для оптимизации контроля факторов риска и медикаментозной терапии, снижения частоты сердечно-сосудистых осложнений и смертности в позднем периоде, а не для выявления кандидатов на инвазивные вмешательства на сонных артериях [149, 159].

*Рекомендация 33*

- У пациентов с аневризмой брюшной аорты и сопутствующим симптомным стенозом сонных артерий следует рассмотреть вопрос о вмешательстве на сонных артериях перед реконструкцией аневризмы [149].

**УДД 2**

**УУР А**

**Комментарий:** пациентам с симптомным стенозом внутренней сонной артерии (<6 месяцев) требуется лечение стеноза сонной артерии до реконструкции АБА для снижения общего риска инсульта. Для диагностики и терапевтического лечения симптомного заболевания сонных артерий следует обращаться к соответствующим руководствам [149, 159]

Эффективность профилактического вмешательства при стенозе внутренней сонной артерии у пациентов, которым проводится плановая реконструкция аорты, не оценивалась.

*Рекомендация 34*

- Рутинное профилактическое вмешательство на сонных артериях при бессимптомном стенозе сонных артерий перед реконструкцией аневризмы брюшной аорты не рекомендуется [149].

**Комментарий:** профилактическая предоперационная каротидная эндартерэктомия или стентирование не оказывает благоприятного эффекта у пациентов с бессимптомным стенозом сонной артерии даже при тяжелом поражении [149].

### **3.6.6 Предоперационная оценка сосудистой анатомии и планирование хирургической тактики**

При эндоваскулярной реконструкции аневризм аорты необходимо тщательное и точное планирование с использованием визуализирующих исследований, в том числе с помощью КТ ангиографии [163]. План имплантации требует анализа строения аорты от дуги до бедренных артерий и включает оценку мест доступа, протяженности аневризмы, трехмерной структуры аорты, анатомии ветвей сосудов и выраженности атеросклеротических изменений. Выбор серийного или индивидуального, фенестрированного или браншированного стент-графта должен выполняться на основе анатомических размеров, чтобы обеспечить оптимальную имплантацию и избежать несоответствия между фенестрациями или браншами протеза и целевыми сосудами. В случае применения серийного устройства необходим анализ анатомии ветвей сосудов, чтобы определить минимальные требования для их успешной канюляции и стентирования [162, 164]. Это важно не только для успешного выполнения канюляции, но и для уменьшения длительности процедуры, лучевой нагрузки и объема контрастного вещества. В индивидуально изготовленных устройствах фенестрации и бранши должны находиться на точном расстоянии друг от друга для прецизионного совмещения и быть точно расположены по окружности. Кроме того, расположение браншей должно обеспечивать доступ к целевым сосудам, сводя к минимуму расстояние от аортального стент-графта до устья целевого сосуда. Эти измерения следует проводить с помощью компьютерной томографической ангиографии (КТА) на основе множества срезов толщиной от  $\leq 1$  до 3 мм. Измеряемые параметры включают расстояния, диаметры, осевое положение в виде положения сосудов на циферблате, и длину дуги, что подробно рассмотрено ниже. Изображения, полученные методом КТА, анализируют на трехмерной рабочей станции для изображений многоплоскостных и криволинейных плоскостных реконструкции с расчетом центральной линии потока. Применимы такие типы используемых рабочих станций и программного обеспечения: Aquarius iNtuition («ТераРекон», Фостер-Сити, Калифорния), средство просмотра OsiriX («Пиксмео САРЛ», Бернекс, Швейцария), EVAR Assist and Advantage Window («ДжиИ Хелскеа», Чалфонт-Сент-Джайлс, Великобритания),

3mensio Vascular («Пи Медикал», Билтховен, Нидерланды) и M2S (Уэст-Лебанон, Нью-Гэмпшир).

Таблица 6. Рекомендуемые параметры сканирования для выполнения КТ-ангиографии аорты, артерий таза и нижних конечностей

Параметр	Установка	Комментарий
Область сканирования	*1200 мм, от диафрагмы до стопы	Можно изменять в зависимости от клинической задачи
Конфигурация детекторов	В зависимости от типа томографа – максимальное количество задействованных детекторов 64x0,625 (64 ряда детекторов по 0,625 мм)	Для получения реконструкций с толщиной среза 1 мм
Скорость вращения рентгеновской трубки	0,75	Может изменяться вместе с питчем, время сканирования области от диафрагмы до стопы должно быть не менее 25 сек, не более 45 сек
Питч	0,8-1,2 (в зависимости от производителя)	Время сканирования не менее 25 сек
Напряжение и сила тока на рентгеновской трубке	100кВ для пациентов до 100 кг, 120 кВ для пациентов более 100 кг. Сила тока – автоматизированные системы подбора силы тока (CareDose, DoseRight, и тд)	Важно применять напряжение 100 кВ, так как это позволяет увеличивать степень контрастирования просвета сосудов.
Параметры введения КС	Концентрация контрастного средства – не менее 350 мг/мл. Доза контрастного средства 1-1,5 мл/кг, скорость введения 4-5 мл/сек	Важно, чтобы продолжительность введения КС примерно равнялась продолжительности сканирования.

Одно из главных условий проведения КТА – толщина среза не более 1 мм и интервал реконструкции не более 0,5 мм. Очень важно хорошее контрастирование просвета аорты и ее ветвей. Параметры сканирования и контрастирования указаны в Таблица 6. Следует отметить, что при больших аневризмах инфраренального отдела аорты или подвздошных артерий отмечается выраженное замедление кровотока в просвете и изменение его характеристик. При этом следует адаптировать методику сканирования, чтобы получить достаточное контрастирование просвета аорты, подвздошных артерий и дистального русла. С этой целью, при наличии информации перед исследованием о большом диаметре аневризмы, следует изменить параметры слежения за

болюсом контрастного препарата перед запуском сканирования (методики Bolus Tracking, Smart Prep и др., в зависимости от производителя компьютерного томографа). Область слежения за болюсом (трекер) необходимо установить дистальнее аневризмы, это позволит запустить сканирование в момент, когда мешок аневризмы будет полностью и однородно контрастирован, в том числе, произойдет достаточное контрастирование дистального артериального русла.

Также КТА дополнительно предоставляет информацию о проходимости, наличии стенозов ветвей аорты, ретроаортальном прохождении почечной вены или ее удвоении, морфологии шеек АБА, целостности стенок аневризмы.

Важно отметить, что оценку КТА целесообразно проводить не только в аксиальных планах, но и выполняя построение мультипланарных изображений. Изолированная оценка АБА по трехмерным изображениям явно недостаточна.

Нам видится необходимым введение специального протокола оценки изображений КТ Таблица 7.

*Таблица 7. Предлагаемый протокол оценки изображений КТА в случае АБА*

<b>Оцениваемый параметр</b>	<b>Показатель</b>
Максимальный диаметр восходящей аорты	В мм
Максимальный диаметр дуги аорты	В мм
Максимальный диаметр нисходящей грудной аорты	В мм
Максимальный диаметр АБА в любой поперечной проекции	В мм
Наличие пристеночного тромба	Да/нет
Толщина пристеночного тромба	
Состояние стенок АБА	Изменений нет/истончение/надрыв интимы/разрыв
Расстояние от расширения аорты до нижней почечной артерии	В мм
Присутствие дополнительных почечных артерий, особенно в зоне резекции или покрытой части эндопротеза	Да/нет, их размер в мм
Наличие кальциноза и тромботических масс на уровне или выше почечных артерий	Да/нет
Подковообразная почка	Да/нет

Ретроаортальное расположение левой почечной вены	Да/нет
Максимальный диаметр проксимальной шейки АБА	В мм
Длина проксимальной шейки АБА	В мм
Наличие кальциноза и тромботических масс на уровне проксимальной шейки АБА	Да/нет
Ангуляция проксимальной шейки в градусах	В градусах
Диаметр бифуркации аорты	В мм
Максимальный диаметр дистальной шейки аневризмы	В мм
Длина дистальных шеек аневризмы	В мм
Проходимость чревного ствола	Проходим/значимый стеноз/окклюзия
Проходимость верхней брыжеечной артерии	Проходим/значимый стеноз/окклюзия
Проходимость нижней брыжеечной артерии	Проходим/значимый стеноз/окклюзия
Проходимость внутренних подвздошных артерий	Проходим/значимый стеноз/окклюзия
Диаметр общих подвздошных артерий	Проходим/значимый стеноз/окклюзия
Проходимость общих подвздошных артерий	Проходим/значимый стеноз/окклюзия
Диаметр наружных подвздошных артерий	Проходим/значимый стеноз/окклюзия
Проходимость наружных подвздошных артерий	Проходим/значимый стеноз/окклюзия
Экстремальная извитость подвздошных артерий	Да/нет
Диаметр общих бедренных артерий	
Проходимость общих бедренных артерий	Проходим/значимый стеноз/окклюзия
Диаметр поверхностных бедренных артерий	В мм
Проходимость поверхностных бедренных артерий	Проходим/значимый стеноз/окклюзия
Диаметр подколенных артерий	
Проходимость подколенных артерий	Проходим/значимый

	стеноз/окклюзия
Взаимоотношения с левой почечной веной, двенадцатиперстной кишкой, мочеточниками	

Речь идет именно об аневризмах инфраренальной или юкстаренальной локализации, в противном случае целесообразны совсем другие протоколы. В этот протокол включена информация о состоянии не только аорты, в том числе и грудной, но и периферических артерий, так как хорошо известен факт сопутствующего расширения этих артерий при АБА. Соответственно, необходимо наблюдение за состоянием этих сосудов. Помимо периферических артерий, исключительно важна информация о взаимоотношениях с почечными артериями, наличии добавочных почечных артерий, особенно в области резекции аневризмы и расположения покрытой части стент-графта. На КТА также изучается состояние висцерального кровотока. Этот протокол применим как для открытой, так и для эндоваскулярной хирургии.

### **3.7 Периоперационное ведение**

#### **3.7.1 Оптимальная медикаментозная терапия в периоперационном периоде**

Применение бета-адреноблокаторов в периоперационном периоде изучалось в РКИ. Действующее руководство ESC предусматривает совместное принятие решений хирургом, врачом-кардиологом и врачом-анестезиологом в каждом конкретном случае [112]. Пациенты, которые уже принимают бета-адреноблокаторы, должны продолжать лечение соответствующей дозой.

##### *Рекомендация 35*

- В периоперационном периоде рекомендуется продолжить терапию ранее назначенными В-блокаторами;
- Больным с двумя и более факторами риска или ASA>3 имеет смысл предоперационное назначение В-блокаторов;
- Больным с ИБС или ишемией миокарда следует рассмотреть вопрос о предоперационном назначении В-блокаторов;
- При назначении В-блокаторов приоритет следует отдавать атенололу\*\* (АТХ: С07АВ03) или бисопрололу\*\* (АТХ: С07АВ07);
- Назначение сразу больших доз В-блокаторов и без титрования дозы не рекомендуется [165, 166, 167].

### **УДД 2**

### **УУР А**

**Комментарий:** в рандомизированных исследованиях по оценке применения бета-адреноблокаторов в первые 24 часа после сосудистых хирургических



*вмешательств либо не было продемонстрировано преимуществ у пациентов с низким риском (исследование POBBLE [165], исследование MaVS [166]), либо было отмечено увеличение смертности от всех причин, частоты артериальной гипотензии и инсульта, несмотря на снижение частоты периоперационного инфаркта миокарда (исследование POISE [167]).*

*Рекомендация 36*

- *Терапию статинами рекомендуется начать проводить до (по возможности, не менее чем за 4 недели) планового хирургического вмешательства по поводу аневризмы брюшной аорты для снижения частоты сердечно-сосудистых осложнений [167, 168, 160].*

**УДД 1**

**УУР А**

**Комментарий:** *последние результаты мета анализа рандомизированного и 36 когортных исследований (n = 134 290 пациентов) показали, что по сравнению с пациентами, не принимавшими статины, пациенты, получавшие статины, имели значительно более низкую долгосрочную смертность (отношение шансов 0,67; 95% доверительный интервал 0,59–0,75; P < 0,001; I<sup>2</sup> = 71,7%) и более низкую краткосрочную смертность после операции при аневризме брюшной аорты. (отношение шансов 0,51; 95% доверительный интервал 0,36–0,73; P < 0,001; I<sup>2</sup> = 81,4%). Не было обнаружено существенных различий между пациентами, принимающими или не принимающими статины, по периоперационным сердечно-сосудистым осложнениям после эндоваскулярной пластики аневризмы.*

*Эти данные свидетельствуют о том, что использование статинов связано со значительным снижением долгосрочной и краткосрочной смертности у пациентов после операций по поводу АБА. Основываясь на этих результатах, терапию статинами целесообразно использовать в клинической практике для лечения АБА [69].*

Недавнее РКИ в Великобритании показало, что физическая нагрузка под контролем врача в предоперационном периоде полезна для пациентов, которым проводится открытое или эндоваскулярное хирургическое вмешательство на аорте, так как снижает частоту послеоперационных сердечных, дыхательных и почечных осложнений, а также уменьшает длительность госпитализации [169].

### 3.7.2 Антитромбоцитарная терапия

Антитромбоцитарная монотерапия аспирином или тиенопиридинами (например, клопидогрелом) не представляет риска обильного кровотечения при реконструкции АБА [171]. Несмотря на то, что такая терапия связана с повышенным риском кровотечения после внесердечных хирургических вмешательств, не отмечено увеличения количества эпизодов тяжелых кровотечений [172, 154].

Таким образом, антитромбоцитарную монотерапию можно продолжать до проведения эндоваскулярной или открытой реконструкции с целью снижения тромботического и сердечного риска.

#### *Рекомендация 37*

- Назначенную монотерапию аспирином\*\* (АТХ: N02BA01) рекомендуется продолжать в периоперационном периоде до открытой и эндоваскулярной реконструкции аневризмы брюшной аорты [172, 174].
- Монотерапию тиенопиридинами (например, клопидогрелом\*\* (АТХ: B01AC04)) рекомендуется отменить за 3-7 дней и, по возможности, заменить его на аспирин.

#### **УДД 1**

#### **УУР А**

**Комментарий:** *при определенных обстоятельствах может потребоваться продолжение двойной антитромбоцитарной терапии (см. контроль сердечного риска), но это, вероятно, будет касаться пациентов с высоким риском, у которых необходимо тщательно оценивать соотношение рисков при реконструкции АБА [173]. Опыт проведения двойной терапии, включающей более мощные антитромбоцитарные препараты, такие как прасугрел\*\* (АТХ: B01AC22) и тикагрелор (АТХ: B01AC24), и реконструктивного вмешательства по поводу АБА весьма ограничен, но, вероятно, это связано с высоким риском серьезного кровотечения, и этого следует избегать. Лечение варфарином и новыми пероральными антикоагулянтами следует прекратить не менее чем за пять дней и два дня до хирургического вмешательства соответственно с целью снижения риска значительного кровотечения. В зависимости от показаний к применению в периоперационном периоде в качестве антикоагулянтной терапии можно применять такой препарат короткого действия, как низкомолекулярный или нефракционированный гепарин.*

### 3.7.2.1 Отмена двойной антиагрегантной терапии (ДААТ)

Существует практика перевода больных с клопидогреля на низкомолекулярные гепарины за 5-7 дней до операции. Доказательств безопасности такой тактики нет, мало того, гепарин может увеличивать реактивность тромбоцитов.

Двойную антиагрегантную терапию необходимо возобновить как можно скорее после операции, по возможности – в течение 48 часов. При высоком риске тромбоза дается нагрузочная доза 300-600мг клопидогреля или 60мг прасугреля или 180 мг тикагрелора. При высоком риске послеоперационного кровотечения пероральная антиагрегантная терапия назначается через 48-72 часа. Для реверсии действия антиагрегантов используют переливание тромбоцитарной массы, желательна под контролем агрегации тромбоцитов.

### 3.7.2.2 Отмена тройной антиагрегантной терапии (ТААТ)

Четкого руководства по отмене тройной антитромботической терапии в опубликованных рекомендациях нами найти не удалось. Следовательно, правила отмены комплекса этих средств должны совпадать с таковыми для каждого из них. Прием небольших доз аспирина можно не прекращать, клопидогрел отменяется минимум за 5 дней (тикагрелор - за 3-5 дней, прасугрел – за 7 дней), антикоагулянты- за 24-48-72 ч до вмешательства (в зависимости от степени риска возникновения кровотечения и клиренса креатинина).

## 3.7.1 Ведение больных, получающих антикоагулянты

Антикоагулянтная терапия тоже ассоциируется с повышенным риском развития кровотечений в интра- и послеоперационном периоде. У части больных с низким риском тромботических осложнений возможна отмена антикоагулянтов перед операцией, в этом случае необходимо знать правила их отмены. У другой части пациентов отменить антикоагулянты невозможно в связи с высоким риском тромбоза, поэтому единственным выходом может служить изменение препарата, его дозировки и времени назначения. Традиционно для длительного применения используют пероральные антикоагулянты.

### 3.7.1.1 Антагонисты витамина К

Долгие годы антагонисты витамины К (АВК: кумарины, варфарин) были единственными пероральными антикоагулянтами. Существуют группы пациентов, которым нельзя отменять антагонисты витамина К в связи с высоким риском тромбоэмболических осложнений:

- больные с фибрилляцией предсердий с риском по шкале CHA<sub>2</sub>DS<sub>2</sub>-VASc

составляет более 4 баллов;

- больные с механическими клапанами сердца или с недавно имплантированными биологическими клапанами;
- больные после реконструкции митрального клапана в течение последних 3 мес.;
- больные после недавнего (последние 3 мес.) венозного тромбоза или эмболии;
- больные с тромбофилией.

Эта категория пациентов нуждается в переходе (бридж-терапия или терапия «моста») на низкомолекулярные или нефракционированные гепарины.

Стандартно АВК отменяют за 3–5 дней до вмешательства (в зависимости от препарата; варфарин отменяют за 5–7 дней). После этого рекомендуется ежедневная оценка международного нормализованного отношения – МНО;  $MHO \leq 2,0$  означает, что можно оперировать пациента и начинать введение гепаринов на следующий день.

В настоящее время существуют доказательства большей эффективности низкомолекулярных гепаринов в такой ситуации по сравнению с нефракционированным гепарином. Препараты обычно вводят подкожно, коррекцию дозировки проводят в зависимости от массы тела пациента, почечной функции, лабораторного контроля не требуется. Больным с высоким риском развития венозных тромбоемболий рекомендуют терапевтические дозировки дважды в день, больным с низким риском обычно назначают профилактические дозы препаратов 1 раз в день. Последняя инъекция НМГ производится не позднее 12 часов до разреза.

Наоборот, у больных с механическими протезами клапанов доказательств эффективного использования нефракционированного гепарина больше, поэтому возможно введение гепарина с последней инъекцией за 4 часа до разреза. Введение гепаринов возобновляют вечером в день вмешательства (что очень важно – при отсутствии признаков активного кровотечения), обычно через 12 часов после операции. АВК дают на следующий или через день после операции одновременно с гепаринами, оценивая ежедневно международное нормализованное отношение (МНО). Дозировка АВК остаётся прежней, плюс первые два дня - дополнительно 50% от предшествующей дозы. При достижении  $MHO \geq 2,0$  гепарины отменяют.

#### *3.7.1.2 Пероральные антикоагулянты (ПОАК)*

Стандартно при нормальном клиренсе креатинина отменяют ПОАК за 2–3 периода полувыведения при операциях низкого риска кровотечения и за 4–5 – при операциях высокого риска, в т. ч. на аорте, то есть за 48 часов до вмешательства на аорте. При клиренсе креатинина менее 50 мл/мин дабигатран

отменяют за 96 часов.

Возобновлять приём ПОАК имеет смысл через 1–2 дня после операции, учитывая факт, что пик активности лекарственного вещества приходится уже на второй час после приёма. До этого вводятся НМГ или нефракционированный гепарин.

### **3.7.2 Антибиотикопрофилактика**

Многочисленные рандомизированные исследования показали преимущества антибиотикопрофилактики при проведении реконструктивных хирургических вмешательств на артериях [175]. В связи с этим рекомендуется проведение периоперационной внутривенной антибиотикопрофилактики как перед открытой, так и перед эндоваскулярной реконструкцией АБА, при этом выбор препарата основывается на местных институциональных руководящих принципах.

#### *Рекомендация 38*

- Всем пациентам, которым проводится открытая или эндоваскулярная реконструкция аневризмы брюшной аорты, рекомендуется периоперационная системная антибиотикопрофилактика [175].

УДД 1

УУР А

## **3.8 Плановая реконструкция АБА**

### **3.8.1 Общие вопросы планового лечения АБА**

После успешного выполнения в середине 1950-х годов открытого лечения (ОХ) аневризмы брюшной аорты (АБА), метод стал одним из наиболее значимых видов вмешательства в сосудистой хирургии. Появление этой методики коренным образом изменило прогноз лечения АБА благодаря увеличению продолжительности и повышению качества жизни пациентов. Всего через 40 лет была разработана методика эндоваскулярного лечения аорты (англ. Endovascular aortic repair, EVAR), что ознаменовало переход к новой эре в лечении АБА. Благодаря меньшей инвазивности, EVAR характеризуется значимо более низкой смертностью и частотой развития осложнений во время и после операции, особенно у пациентов пожилого возраста и пациентов высокого хирургического риска. Неудивительно, что за первые двадцать лет нового столетия появилось множество различных вариантов EVAR. Благодаря этому в наиболее развитых странах методика EVAR стала применяться в качестве приоритетного варианта лечения АБА. Однако в ряде недавно проведенных исследований было установлено, что преимущество EVAR, связанное с более высокой выживаемостью

пациентов в раннем послеоперационном периоде, в отдаленном периоде уменьшается или полностью нивелируется более высоким риском разрыва аневризмы и частой потребностью во вторичном вмешательстве [318]. Даже в эпоху повсеместного применения эндоваскулярного подхода не следует забывать об открытом методе, который по-прежнему играет важную роль в лечении АБА.

### **3.8.2 Выбор хирургической тактики**

Наиболее распространенной причиной АБА являются дегенеративные аневризмы. При лечении дегенеративных АБА с благоприятной анатомией в первую очередь следует ответить на вопрос о целесообразности EVAR у молодых пациентов с невысоким риском смертельного исхода и осложнений [320, 321]. По этому поводу уже два десятилетия продолжаются споры, вызванные неоднозначностью отдаленных результатов эндоваскулярного вмешательства. В настоящее время отсутствуют данные, которые свидетельствовали бы в пользу приоритетного применения методики EVAR у пациентов моложе 60 и даже 70 лет [319, 322]. Согласно результатам исследования EVAR 1, при эндоваскулярном лечении АБА общая смертность и смертность от осложнений аневризмы через 8 лет после операции была значимо выше по сравнению с открытым лечением ( $p = 0,048$ ). Основная доля случаев, обуславливающая повышенную смертность от осложнений аневризмы в группе EVAR, связана со вторичным разрывом аневризматического мешка ( $p = 0,0064$ ). Кроме того, через 8 лет после операции в группе EVAR отмечалась значимо более высокая частота выполнения угрожающих жизни повторных вмешательств ( $p = 0,0002$ ) [320, 321]. В одном из последних метаанализов приведены данные, подтверждающие значимо более низкую больничную смертность после EVAR (различие рисков:  $-0,03$ ; 95 % доверительный интервал [ДИ]: от  $-0,04$  до  $-0,02$ ) [318]. Результаты этого метаанализа также указывали на значимо более высокий риск смерти от осложнений аневризмы в отдаленном периоде (через 8 лет и далее) в группе EVAR (отношение рисков [ОР]: 5,12; 95 % ДИ: от 1,59 до 16,44). При этом в группе EVAR выше риск повторного вмешательства (ОР: 2,13; 95 % ДИ: от 1,69 до 2,68), разрыва аневризмы (отношение шансов [ОШ]: 5,08; 95 % ДИ: от 1,11 до 23,31) и его смертельного исхода (ОШ: 3,57; 95 % ДИ: от 1,87 до 6,80) [318].

Не удивительно, что в действующих клинических рекомендациях по лечению АБА, опубликованных Европейским обществом сосудистых хирургов (англ. European Society for Vascular Surgery, ESVS) [323], именно ОХ предлагается рассматривать в качестве предпочтительного варианта вмешательства у пациентов с высокой ожидаемой продолжительностью жизни. Не возраст, а ожидаемая продолжительность жизни является определяющим фактором при выборе лечения согласно рекомендациям ESVS [323].

Однако понятие «более молодой возраст» не следует отождествлять с высокой ожидаемой продолжительностью жизни [322]. Последняя зависит и от возраста пациента, и от наличия у него сопутствующих заболеваний.

Согласно результатам ряда исследований, значимо более благоприятные результаты ОХ АБА наблюдаются в больницах с большим потоком пациентов [324-329].

#### *Рекомендация 39*

- Плановую открытую хирургию АБА рекомендуется проводить в стационарах с ежегодным объемом не менее 10-20 операций в год. При меньшем объеме рекомендуется направлять пациента с АБА в специализированный областной или федеральный центр для плановой хирургии АБА [325, 330].

### **УДЦ 1**

### **УУР А**

**Комментарий:** *общество сосудистых хирургов (англ. Society for Vascular Surgery, SVS) считает, что плановое ОХ АБА можно проводить в клиниках, которые выполняют не менее 10 операций в год, а периоперационная смертность в которых составляет менее 5 %. Доступные данные литературы не позволяют установить точный пороговый критерий. Кроме того, периоперационная смертность ниже в тех клиниках, в которых в принципе проводится большое число хирургических вмешательств, связанных с лечением АБА [330]. У хирургов с обширной практикой периоперационная смертность пациентов при проведении ОХ АБА ниже на 40 % [325]. Согласно данным литературы, для успешного лечения простых инфраренальных аневризм брюшной аорты (ИАБА), которые сейчас в большинстве случаев оперируют эндоваскулярным способом, специалист должен выполнять не менее 10–13 операций в год [325, 330].*

В больницах с большим потоком пациентов при лечении дегенеративных АБА с благоприятной анатомией при невысоком риске смертельного исхода и осложнений и высокой ожидаемой продолжительностью жизни в качестве приоритетного варианта вмешательства следует рассматривать открытую операцию. У пациентов с меньшей ожидаемой продолжительностью жизни вероятность достижения благоприятного исхода лечения выше при выполнении эндоваскулярного вмешательства, особенно если риск развития осложнений после операции превышает средние показатели [318, 323].

Следует отметить, что в этой главе речь идет о пациентах с бессимптомной инфраренальной АБА, которым проводится плановое реконструктивное вмешательство. Важно отметить, что настоящие концепции не следует использовать для вывода рекомендаций для других ситуаций. Выбор хирургического метода должен обсуждаться

между лечащим врачом и пациентом, и необходимо учитывать ряд факторов при составлении индивидуального плана лечения пациента. К ним относятся:

- Благоприятная анатомия для EVAR;
- физиологические резервы и отсутствие медицинских противопоказаний для проведения хирургического вмешательства;
- ожидаемая продолжительность жизни;
- предпочтения пациента;
- потребности и ожидания, включая важность сексуальной функции и предполагаемое соблюдение требований в отношении высокой периодичности наблюдения в течение всей жизни и последующего наблюдения.

Таким образом, решение о том, в каких случаях и каким методом проводить хирургическое вмешательство по поводу АБА, является чрезвычайно сложным, и необходимо учитывать множество факторов. В связи с этим невозможно предоставить очень подробные рекомендации, и важно обеспечить некоторую степень свободы для принятия решений в каждом конкретном случае при должном уважении выбора пациента, когда это возможно [347].

#### *Рекомендация 40*

- У большинства возрастных пациентов с подходящей анатомией и средней в популяции ожидаемой продолжительностью жизни эндоваскулярная реконструкция аневризмы брюшной аорты рекомендуется как предпочтительный метод лечения [331-353].

#### **УДД 1**

#### **УУР В**

**Комментарий:** почти все данные свидетельствуют о значительном преимуществе EVAR в отношении краткосрочной выживаемости по сравнению с ОХ при сходном долгосрочном исходе в течение 15 лет последующего наблюдения. Тем не менее, имеются свидетельства того, что через 8–10 лет возможно увеличение частоты осложнений при использовании изделий, предназначенных для выполнения EVAR, более раннего поколения и с учетом неопределенного срока службы современных изделий, особенно низкопрофильных изделий.

#### *Рекомендация 41*

- У большинства пациентов с большой ожидаемой продолжительностью жизни открытая реконструкция аневризмы брюшной аорты рекомендуется как предпочтительный метод лечения [332-342].



## УДД 1

## УУР В

**Комментарий:** *несмотря на то, что EVAR следует считать предпочтительным методом лечения у большинства пациентов, целесообразно рассматривать ОХ в качестве стратегии первой линии у пациентов более молодого возраста, не имеющих медицинских противопоказаний, с ожидаемой продолжительностью жизни >10–15 лет. Расчетная (средняя) выживаемость после плановой реконструкции АБА составляет приблизительно 9 лет [354]. В то же время плановое реконструктивное вмешательство по поводу АБА не рекомендуется пациентам с ограниченной ожидаемой продолжительностью жизни, например пациентам с неизлечимой формой рака или тяжелой сердечной недостаточностью.*

### *Рекомендация 42*

- У пациентов с ограниченной ожидаемой продолжительностью жизни не рекомендуется проведение плановой реконструкции аневризмы брюшной аорты [102-352].

## УДД 2

## УУР В

**Комментарий:** *согласно прагматичному определению, «ограниченная ожидаемая продолжительность жизни» составляет менее 2–3 лет.*

### **3.8.3 Интраоперационная визуализация и меры противорадиационной защиты пациента и хирургической команды**

EVAR зависит от надлежащей интраоперационной визуализации. Как правило, для обеспечения правильной установки и раскрытия стент-графта, проходимости боковых ветвей, а также для выявления эндоподтеканий используют цифровую субтракционную ангиографию (ЦСА). Совсем недавно на передний план вышла интраоперационная КТ. С-дуга, содержащая как источник рентгеновского излучения, так и детекторы, вращается вокруг пациента во время получения изображений, тем самым обеспечивая создание набора трехмерных (3D) изображений, как при КТ. Было показано, что использование конусно-лучевой КТ в сочетании с завершающей ангиографией обеспечивает высокую точность выявления интраоперационных осложнений после EVAR [176]. Однако необходимы дополнительные данные, прежде чем этот метод можно будет рекомендовать в повседневной практике.

Совмещение изображений, полученных при КТА и рентгеноскопии, может быть достигнуто путем автоматической регистрации предоперационной КТА в сочетании с

интраоперационной конусно-лучевой КТ без контрастирования или методом 2D и 3D после получения двух рентгеноскопических изображений под углами не менее 30°. Было показано, что «гибридная визуализация» обеспечивает дополнительное 3D-наведение в реальном времени, а также позволяет уменьшить облучение, длительность вмешательства и дозы йодсодержащего контрастного вещества при сложных эндоваскулярных реконструктивных вмешательствах [177-179]. Однако ее ценность при стандартной EVAR ограничена.

#### **Меры противорадиационной защиты.**

Рентгеновские лучи вызывают ионизацию тканей на молекулярном уровне. Эти эффекты могут быть описаны как детерминированные или стохастические. При превышении пороговой дозы могут возникать детерминированные эффекты, такие как эритема кожи. Стохастические эффекты, такие как злокачественные новообразования, не имеют определенного порога, но риск возникновения повышается с увеличением дозы. Многочисленные исследования показали, что у лиц, подвергающихся облучению, наблюдается избыточная смертность от рака. Согласно оценкам, при облучении в дозе 100 мЗв на 1 % увеличивается пожизненный риск смерти от рака у пациентов в возрасте 40 лет. Для сравнения эффективные дозы облучения при распространенных процедурах составляют 15 мЗв для КТ всего тела, 20 мЗв для ангиографии брюшной полости и 5 мЗв для ангиографии нижних конечностей [180].

Индивидуальная оценка всегда должна гарантировать, что польза от облучения превышает риск процедуры. Воздействие излучения можно количественно определить с помощью автоматических программ в оборудовании для визуализации (информация о дозе пациента) и с помощью дозиметрии в реальном времени, осуществляемой индивидуальными дозиметрами, которые размещают на уровне шеи (например, поверх свинцового фартука и под ним, и на пальце) у каждого человека, задействованного в процедуре [182].

#### *Рекомендация 43*

- При проведении эндоваскулярной реконструкции аневризмы брюшной аорты рекомендуются следующие стратегии снижения дозы облучения:
  - обеспечение максимально возможного расстояния от источника излучения до персонала и пациента;
  - минимизация времени экспозиции, использования режима цифровой субтракции латеральной ангуляции;
  - расположение усилителя изображения близко к пациенту с хорошо коллимированным пучком;

- использование только необходимых уровней увеличения;
- надлежащее использование и правильное расположение свинцовых экранов, включая индивидуальные экранирующие средства защиты (фартук, воротник для щитовидной железы, шорты и защитные очки) и передвижные защитные экраны [181-185].

#### УДД 4

#### УУР С

**Комментарий:** *крайне важно, чтобы врачи, работающие с источниками излучения, понимали связанные с этим риски (для пациентов, самих себя и другого медицинского персонала) и знали меры, способные минимизировать эти риски и дозу облучения [181-184]. Было показано, что использование излучения в время EVAR вызывает повреждение ДНК у операторов, и в исследованиях установлены преимущества ношения экранирующего комплекта одежды [185]. На основе объединенных европейских данных предложены европейские референтные диагностические уровни [186]. Операторы должны знать и применять принципы ALARA («на разумно достижимом низком уровне») [187] для защиты пациента и членов команды.*

#### **3.8.4 Интраоперационная оценка показателей и лучевой нагрузки пациента**

Процедурные показатели требуются для оценки технической сложности, сравнения различных методик или для оценки различий раннего или позднего клинического опыта [188]. Для сложных эндоваскулярных процедур сообщаемые операционные показатели часто включают тип анестезии, условия операционной (гибридное помещение с фиксированным оборудованием для визуализирующих исследований, передвижной рентгеновский аппарат с С-дугой), показатели времени операции, объем инфузионной терапии и расчетную кровопотерю (**Таблица 8**). Под «общей длительностью анестезии» понимают время от начала анестезии до экстубации, если она выполнена в операционной, или до вывоза из операционной, если интубированного пациента переводят в послеоперационную палату или отделение интенсивной терапии. Под «общей длительностью операции» понимают время от разреза кожи до закрытия раны. «Общая длительность эндоваскулярной процедуры» характеризует эндоваскулярный компонент операции и под ним понимают период времени от исходной пункции артерии (введение иглы) до извлечения интродьюсера; этот показатель не включает какие-либо начальные хирургические вмешательства или время ушивания кожи. Под «общей длительностью рентгеноскопии» понимают общее время, в течение которого была нажата ножная педаль, и обычно фиксируется аппаратом для визуализирующих исследований. Также следует указать лучевую нагрузку, объем и концентрацию контрастного вещества.

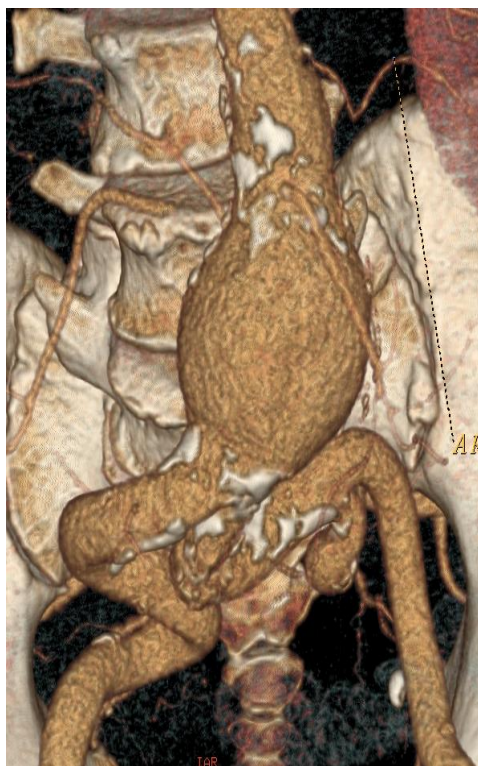*Таблица 8. Предлагаемые переменные для описания операционных показателей и лучевой нагрузки [189]*

<b>Переменная</b>	<b>Определение</b>	<b>Значение</b>
<b>Длительность анестезии и операции</b>		
Общая длительность анестезии, минут	От начала до экстубации или вывоза пациента, если он не был экстубирован в операционной	Среднее (SD)
Общая длительность операции, минут	От разреза кожи до закрытия	Среднее (SD)
Общая длительность эндоваскулярной процедуры, минут	От установки артериального доступа (введение иглы) до его прекращения (извлечение интродьюсера)	Среднее (SD)
<b>Доза и объем контрастного вещества</b>		
Общая доза контрастного вещества, мг	Общая концентрация контрастного вещества	Среднее (SD)
Общий объем контрастного вещества, мл	Объем контрастного вещества	Среднее (SD)
<b>Косвенные показатели лучевой нагрузки</b>		
Общая длительность рентгеноскопии, минут	Общее время, в течение которого была нажата педаль рентгеноскопического аппарата	Среднее (SD)
Произведение дозы на площадь или произведение кермы на площадь, Гр · см <sup>2</sup>	Произведение воздушной кермы (энергии, переданной рентгеновским лучом единице массы воздуха) на площадь поперечного сечения рентгеновского луча. Измеряет общее количество энергии, полученной пациентом.	Среднее (SD)
Суммарная воздушная керма, мГр; или суммарная доза	Воздушная керма, накопленная в определенной контрольной точке относительно гентри рентгено скопа. Показатель суммарной воздушной кермы позволяет оценить дозу излучения на уровне кожи пациента. Положение контрольной точки изменяется при вращении гентри.	
<b>SD — стандартное отклонение (standard deviation).</b>		

### **3.9 Отбор пациентов для EVAR**

Анатомия аневризмы — главный фактор, влияющий на возможность выполнения и сложность эндоваскулярного лечения. Управление по контролю качества пищевых продуктов и лекарственных средств США (англ. Food and Drug Administration, FDA) провело исследование возможности эндоваскулярного лечения инфраренальной АБА по зарегистрированным критериям. Согласно полученным результатам, у 35 % мужчин и 60 % женщин проведение стандартного эндоваскулярного лечения аневризмы брюшной аорты было невозможно из-за особенностей анатомии шейки аневризмы или затрудненного доступа через подвздошную артерию [190, 191]. Сильно-выраженная

извитость сосудов и небольшой диаметр подвздошных артерий (менее 6 мм) — первый фактор, препятствующий проведению стандартного EVAR (Рисунок 5).



*Рисунок 5. Ангиография методом мультиспиральной компьютерной томографии (МСКТ) у пациента с аневризмой брюшной аорты и выраженной извитостью подвздошных артерий, препятствующей проведению стандартного эндоваскулярного лечения аорты.*

С точки зрения возможности проведения стандартного эндоваскулярного лечения аорты важным фактором является конфигурация шейки аневризмы. В 2019 году в Италии девять сосудистых хирургов из центров с высоким потоком пациентов (более 50 операций EVAR ежегодно) изучили вопрос и опубликовали Дельфийский консенсусный доклад, в котором описаны пять критериев неблагоприятной анатомии шейки аневризмы: диаметр, ангуляция, коническая форма и длина шейки аневризмы, а также наличие циркулярного кальциноза [190, 192]. Авторы указанного документа предлагают делить пациентов на следующие группы:

- пациенты, у которых проведение стандартного эндоваскулярного лечения аорты возможно;
- пациенты, для которых стандартное эндоваскулярное лечение аорты не является вмешательством выбора по причине сложной анатомии сосудов;
- пациенты, которым стандартное эндоваскулярное лечение аорты не рекомендовано из-за умеренного риска неблагоприятного исхода;

- пациенты, которым стандартное эндоваскулярное лечение аорты не рекомендовано из-за высокого риска неблагоприятного исхода;

- пациенты, у которых проведение стандартного эндоваскулярного лечения аорты невозможно.

Исходя из указанных критериев, проведение стандартного эндоваскулярного лечения аорты невозможно при следующих параметрах шейки аневризмы: длина менее 10 мм, ширина более 32 мм, угол шейки более 75°, циркулярный кальциноз более 50 %, а также коническая форма [190, 192] (Рисунок 6).

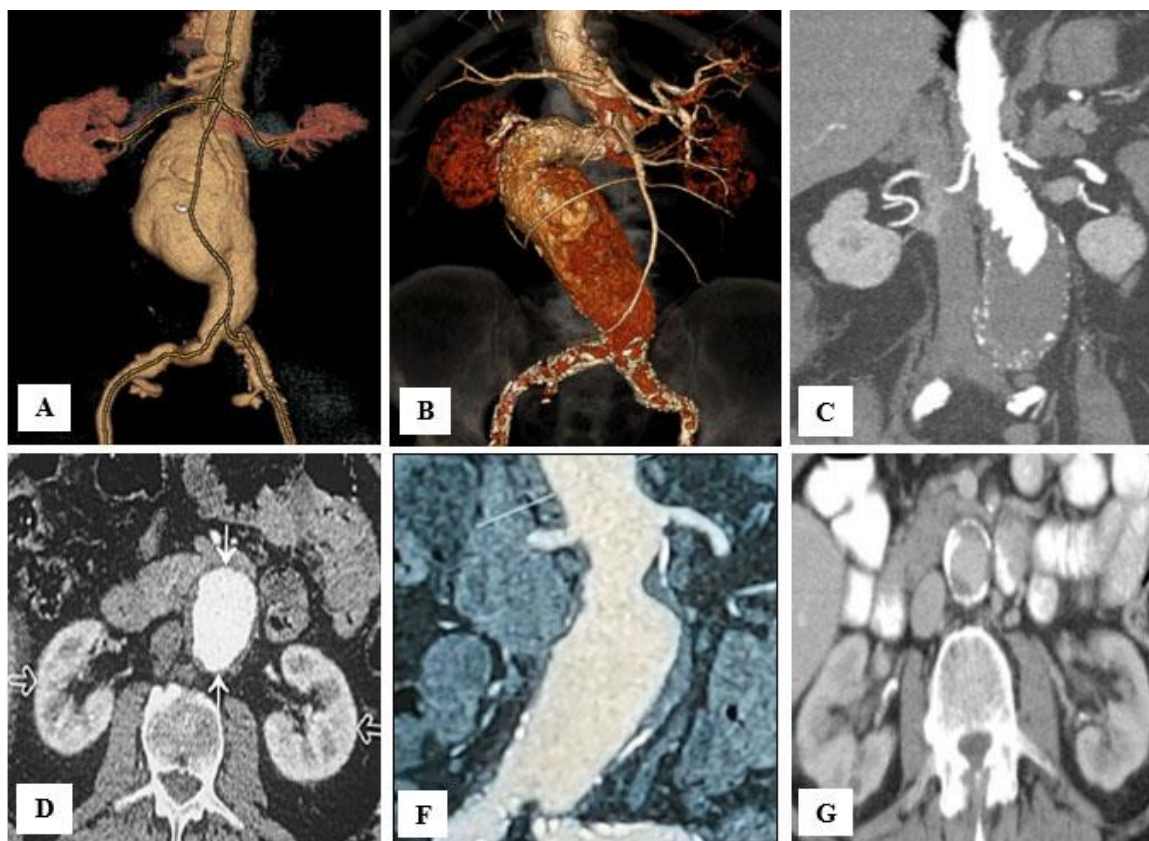


Рисунок 6. Неблагоприятная анатомия шейки аневризмы, при которой стандартное эндоваскулярное лечение аорты противопоказано. А. Длина менее 10 мм. В. Ангуляция шейки более 75°. С. Коническая форма. D. Ширина более 32 мм. E. Циркулярный тромбоз. F. Циркулярный кальциноз.

### **3.10 Эндоваскулярное лечение аневризм брюшной аорты**

#### **3.10.1 Анатомические аспекты для выполнения EVAR**

На основании диаметра аорты и длины целевой проксимальной зоны имплантации стента осуществляется выбор основного аортального стент-графта и оценку соответствия проксимальной зоны имплантации стента согласно инструкции по пользованию. Другие характеристики: ангуляция проксимальной шейки аневризмы, наличие тромбов, геометрическая конфигурация (т. е. параллельные стенки) и кальцификация.



Для определения размеров и планирования сохранения боковых ветвей следует точно измерить расстояния на основе изображений криволинейных плоскостных реконструкций или многоплоскостных реконструкций с выпрямленной центральной линией потока. Необходимо указать *нулевую контрольную точку отсчета*. Она часто используется для измерения расстояний между целевыми сосудами или для оценки длины перекрытия стент-графтом каждого целевого сосуда. Существуют варианты выбора контрольной точки. Например, большинство операторов используют в качестве контрольной точки центр самого верхнего целевого сосуда (например, чревного ствола) или проксимальный край ткани стент-графта. Альтернативной контрольной точкой для серийных устройств может служить центр верхней брыжеечной артерии (ВБА).

### **3.10.2 Сложные АБА**

Под сложными АБА (Рисунок 7; Таблица 2) понимают аневризмы с вовлечением почечных или брыжеечных артерий, которые распространяются до уровня чревного ствола или диафрагмы, но не переходят на грудной отдел аорты [105].

Для сложных АБА часто используется анатомическая система классификации, которая описывает проксимальный уровень начала аневризмы по отношению к расположению почечных и брыжеечных сосудов. Эта система классификации включает описание инфраренальных аневризм аорты с короткой шейкой, длиной 4–10 мм [195] и юкстаренальных аневризм аорты, определяемых по длине инфраренальной шейки  $\leq 4$  мм, которые достигают почечных артерий, но не выходят за их пределы [196]. В этих двух подгруппах почечные артерии отходят от нормальных сегментов аорты и не связаны с аневризмой. Параренальные аневризмы аорты характеризуются вовлечением как минимум одной из почечных артерий и распространяются до ВБА, но не выше. Парависцеральные аневризмы аорты характеризуются вовлечением почечных артерий и ВБА, но не чревного ствола. Часто используется термин «супраренальная аневризма аорты», который объединяет параренальные и парависцеральные аневризмы аорты в одну категорию. Под торакоабдоминальными аневризмами IV типа понимают проксимальное распространение аневризмы до уровня чревного ствола или диафрагмы.

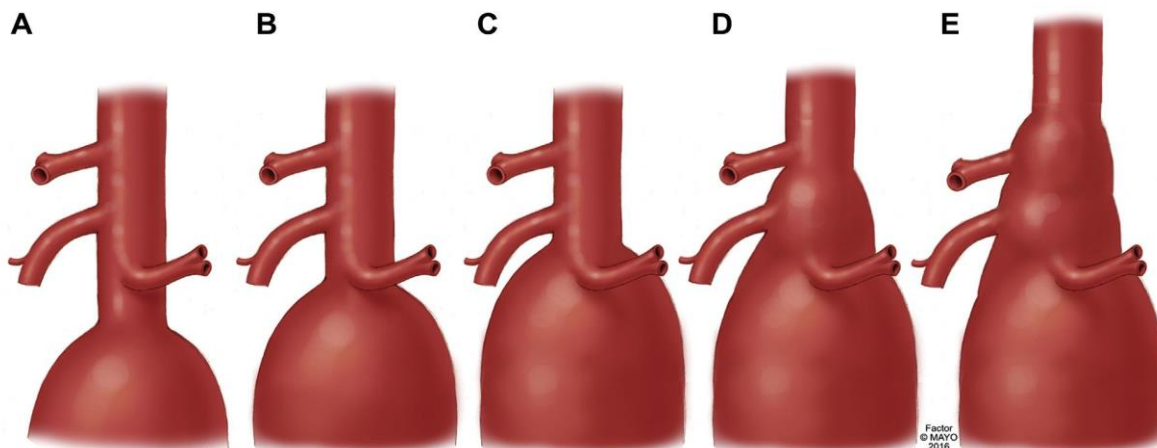


Рисунок 7. Классификация аневризм брюшного отдела аорты (АБА), включая инфраренальные с короткой шейкой (<10 мм) (А), юктаренальные (В), параренальные (С), парависцеральные (D) аневризмы и аневризмы торакоабдоминального отдела аорты IV типа (Е).

На основании данных РКИ по оценке исходов реконструкции АБА также можно использовать пороговое значение диаметра 5,5 см для рассмотрения вопроса о проведении реконструктивного вмешательства по поводу ЮРАБА. Однако из-за отсутствия доказательств для этой конкретной подгруппы и с учетом того, что у пациентов с ЮРАБА может быть выше хирургический риск, целесообразен индивидуальный подход в отношении порогового значения для рассмотрения вопроса о проведении реконструктивного вмешательства. Это отражено в Рекомендация 16, согласно которой у пациентов с приемлемым хирургическим риском можно использовать минимальное пороговое значение 5–5,5 см для рассмотрения вопроса о проведении планового реконструктивного вмешательства по поводу ЮРАБА. При достижении порогового значения диаметра для реконструкции, решение о реконструкции ЮРАБА принимается консилиумом сосудистой команды.

Большинство ЮРАБА протекают бессимптомно и обнаруживаются случайно при визуализирующих исследованиях, проводимых по другим показаниям. Пациентов с малыми аневризмами наблюдают в соответствии с протоколом для инфраренальной АБА лишь с тем изменением, что, как правило, предпочтительнее проводить КТА, поскольку при УЗИ не всегда достигается хорошая визуализация околопочечной области.

Для точного предоперационного планирования рекомендуется проведение КТА со срезами толщиной 1 мм, что обеспечивает построение 3D-реконструкций, точное измерение расстояний до целевых сосудов и углов отхождения целевых сосудов и т. д.

### 3.10.3 Зоны фиксации.

В недавних отчетах было рекомендовано использовать более обширные зоны герметизации выше чревного ствола для сложных АБА.



Рекомендуется указывать длину перекрываемого участка выше чревного ствола, которая может быть связана с повышенным риском повреждения спинного мозга. Mastracci и соавт. [197] выявили более высокую частоту повреждения спинного мозга при использовании фенестрированных стент-графтов с перекрытием области  $\geq 5$  см выше чревного ствола. В упрощенной системе классификации выделяют три категории перекрытия относительно чревного ствола. Под подчревным перекрытием понимают зону герметизации в сегменте 6 или 7, но не выше верхней границы отхождения чревного ствола. Под «низким» или «высоким надчревным» перекрытием понимают длину перекрываемого участка  $< 5$  см или  $\geq 5$  см (или эквивалентную двум герметизирующим стентам) выше верхней границы чревного ствола (Рисунок 8).

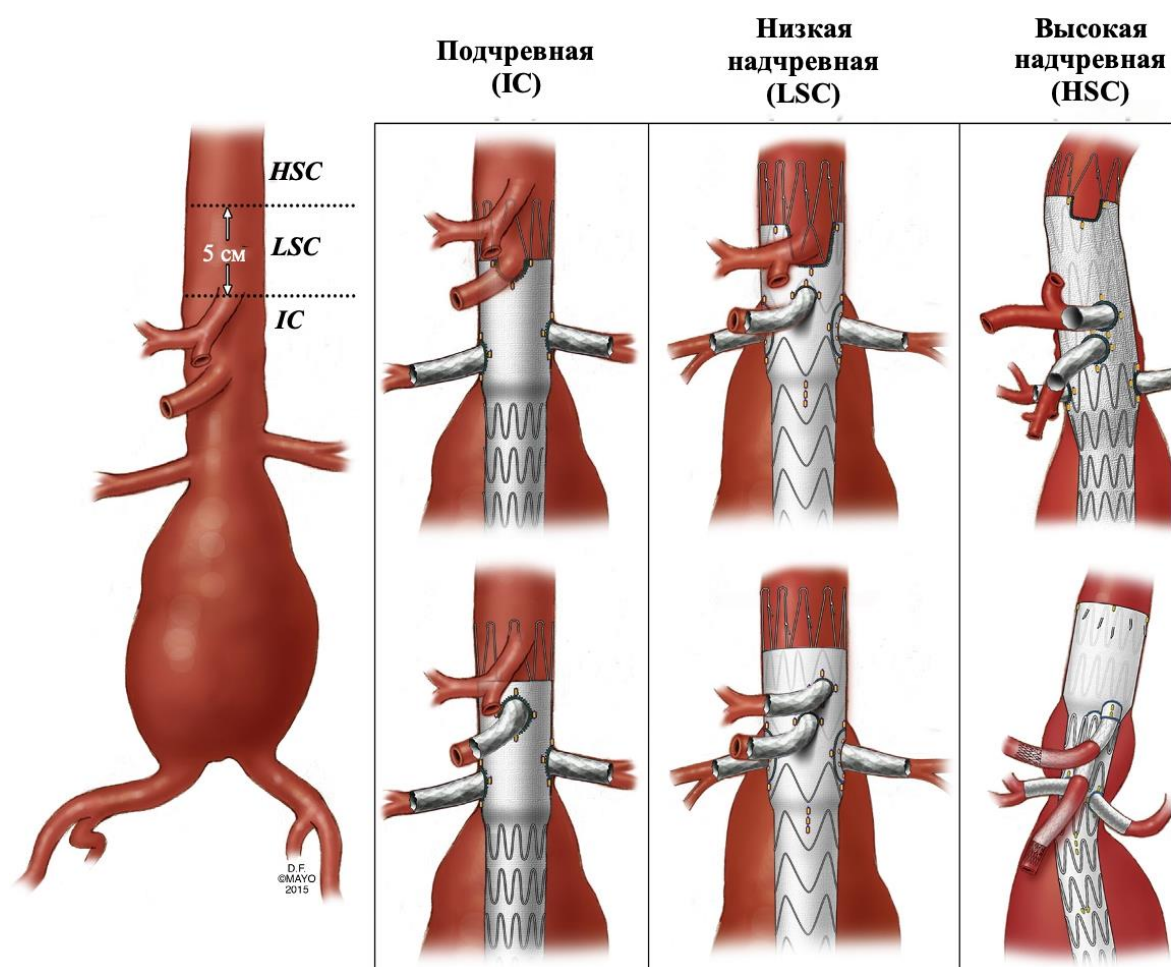


Рисунок 8. Предлагаемая классификация перекрытия относительно чревного ствола включает высокую надчревную (HSC), низкую надчревную (LSC) и подчревную (IC) зоны герметизации.

### 3.10.4 Основные принципы стандартной методики эндоваскулярного лечения аневризм брюшной аорты

В отличие от ОХ АБА, стент-графт предназначен для герметизации аневризматического мешка изнутри, в то время как стенка аневризмы остается нетронутой. Таким образом, меняется парадигма лечения с замещения аневризмы на ее

исключение из системного кровотока. Следовательно, укрепляющие сегменты должны обеспечивать как достаточную герметизацию, так и фиксацию. В большинстве изделий размер стент-графта в некоторой степени превышает номинальный размер с целью обеспечения герметизации и фиксации. Требуемая степень превышения номинального размера, которая колеблется от 10 % до 25 %, отличается для разных изделий.

Большинство стент-графтов в настоящее время имеют модульную конструкцию с двумя или тремя отдельными компонентами, включающими основное тело графта, бифуркационный модуль и одну или две подвздошные бранши. Это имеет несколько важных преимуществ. При относительно ограниченном запасе изделия могут быть подогнаны точно под диаметр и длину сосудов конкретного пациента. Кроме того, преимущество в частичном наложении компонентов дает определенную гибкость в планировании.

В ожидании дальнейших доказательств при выборе изделий следует руководствоваться местными предпочтениями и опытом сосудистой команды.

Стоит обратить внимание на анатомические требования, специфичные для отдельных стент-графтов и указанных в соответствующих инструкциях по применению (Таблица 9). Применение изделия вне инструкции по применению в некоторых странах может иметь медико-правовые последствия, в таких случаях производитель больше не несет ответственности за качество изделия. Вместо этого ответственность возлагается на оперирующего хирурга или центр/больницу.

**Таблица 9.** Анатомические требования к наиболее часто используемым стент-графтам в соответствии с последней инструкцией по применению, доступной авторам.

Анатомический параметр	Средние значения
Длина шейки	$\geq 10 - 15$ мм
Диаметр шейки	18–32 мм
Ангуляция шейки супраренальной аневризмы ( $\alpha$ -угол)	$\leq 45^\circ$
Ангуляция шейки инфраренальной аневризмы ( $\beta$ -угол)	$\leq 60^\circ$
Длина области дистальной фиксации	$\geq 11 - 15$ мм
Диаметр области дистальной фиксации	7,5–25 мм
Дополнительные критерии	Незначимый или периферический кальциноз или наличие тромба в проксимальной и дистальной зонах имплантации. Не коническая форма шейки (увеличение диаметра шейки на <2–3 мм на каждый сантиметр длины). Надлежащий бедренный доступ.
<sup>a</sup> $\geq 15$ мм при $>60^\circ$ и $\leq 75^\circ$ ангуляции шейки инфраренальной аневризмы и при	

### 3.10.5 Доступ

Стент-графты обычно доставляются через бедренную артерию либо хирургическим путем, либо чрескожно. Хирургический доступ, осуществляемый посредством ограниченного продольного или поперечного разреза (под общей или местной анестезией), имеет преимущество из-за прямого контроля артерии и свободного выбора идеального места пункции.

Чрескожный доступ ориентирован на «устройства для закрытия» артерий, которые обычно необходимо вводить перед введением интродьюсера [198]. Такой доступ менее инвазивен и может выполняться под местной анестезией. Кальциноз бедренной артерии является единственным предиктором неудачи чрескожного доступа [199].

#### *Рекомендация 44*

- Чрескожный доступ при эндоваскулярной реконструкции аневризмы брюшной аорты рекомендуется выполнять под контролем визуализирующих методов. [198-200, 202].

#### УДЦ 1

#### УУР А

*Комментарий:* В недавнем систематическом обзоре было выявлено только два РКИ в общей сложности с 181 участником, в которых сравнивали хирургический доступ и тотальный чрескожный доступ при плановой EVAR. Не было обнаружено значимых различий между двумя методами в отношении краткосрочной смертности, серьезных осложнений, раневой инфекции, геморрагических осложнений и отдаленных (шесть месяцев) осложнений. Однако чрескожный доступ можно было осуществить быстрее, чем выполнить разрез [200].

Во всестороннем обзоре, включающем три РКИ и 18 наблюдательных исследований, чрескожный доступ был связан с более низкой частотой осложнений, связанных с доступом, в частности паховой инфекцией, лимфоцеле, а также с более короткой продолжительностью процедуры и длительностью госпитализации, по сравнению с открытым хирургическим доступом. Более того, чрескожная эндоваскулярная реконструкция аневризмы не увеличивала риск образования гематомы, псевдоаневризмы и артериального тромбоза или расслоения [203].

В систематическом обзоре и метаанализе была определена пригодность УЗ-контроля для катетеризации бедренной артерии. В общей

*сложности были включены данные 1422 пациентов из РКИ: 719 в группу УЗ-контроля и 703 в группу под контролем пальпации. УЗ-контроль был связан со снижением на 49 % общей частоты осложнений, включая образование гематом и случайную венопункцию, а вероятность успеха с первой попытки увеличилась на 42 % [202].*

### **3.11 Анатомические факторы, влияющие на тактику EVAR**

#### **3.11.1 Извитость и ангуляция почечных артерий**

Ангуляция и извитость почечных артерий анализировали в качестве важных факторов, которые влияют на исходы, связанные с ветвями сосудов [204, 205]. «Угол отхождения почечной артерии» измеряется между продольной осью аорты и поперечной осью, проведенной на уровне отхождения каждой из почечных артерий [204]. Угол отхождения измеряется относительно поперечной оси. Под положительным углом понимают угол, расположенный выше горизонтальной или поперечной оси, которая перпендикулярна оси аорты, и соответствует направленным вверх почечным артериям. Под отрицательным углом понимают угол, расположенный ниже поперечной оси и соответствующий направленным вниз почечным артериям. «Индекс извитости почечных артерий» измеряют с использованием той же методики, что и для подвздошных артерий (Рисунок 9) [205]. Этот индекс определяется как отношение  $L1/L2$ , где  $L1$  — расстояние вдоль центральной линии кровотока, а  $L2$  прямое расстояние от дистального конца направленной ветви или отхождения фенестрации (P1) до дистального конца стентированного сегмента (P3). Под «целевым дистальным углом почечной артерии» понимают угол, измеренный между проксимальным и дистальным сегментами на основе дистального конца стента целевого сосуда. При измерении длины соединительных стентов мы рекомендуем использовать расстояние до первой точки ветвления.

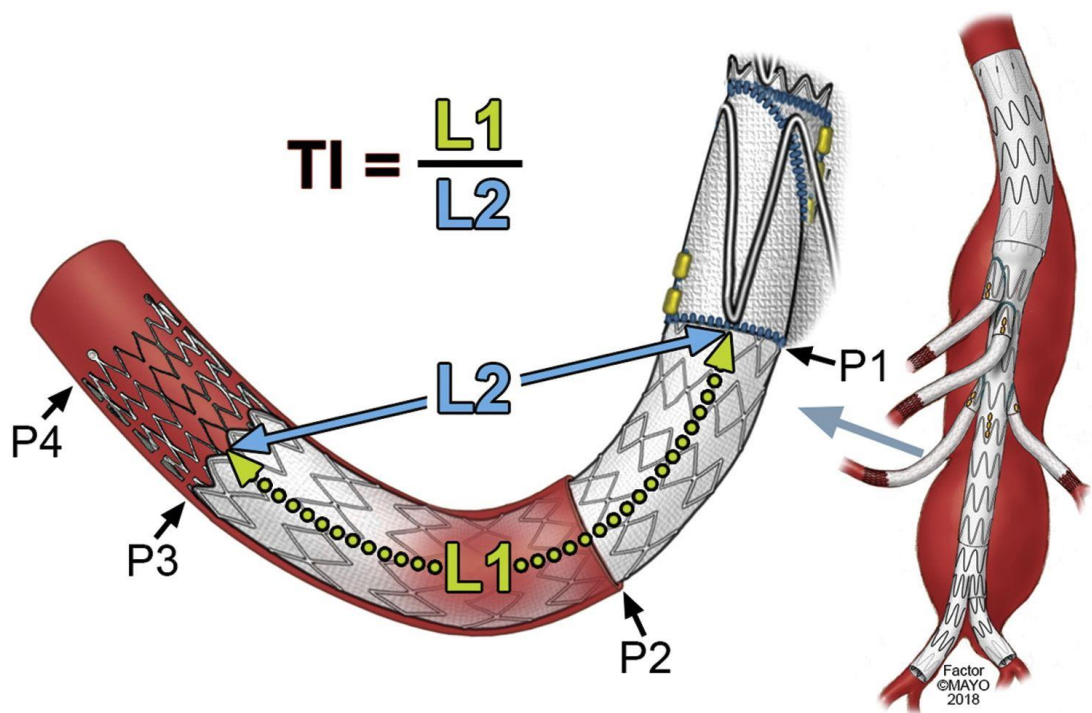


Рисунок 9. Методика измерения индекса извитости (ИИ) почечной артерии. P1 — дистальный конец манжеты бранши или фенестрации; P2 — место отхождения целевого сосуда; P3 — дистальный конец стента с покрытием и P4 — дистальный конец металлического стента без покрытия.

### 3.11.2 Добавочные почечные артерии

У пациентов с добавочными почечными артериями стандартное эндоваскулярное лечение аорты редко удается провести без выключения указанных артерий от кровотока, что может вызвать развитие ишемии почек и сопутствующих осложнений. Кроме того, добавочные почечные артерии очень часто перекрываются при проведении стандартного эндоваскулярного лечения аорты для обеспечения достаточной площади контакта проксимальной зоны имплантации. Это неизменно приводит к развитию частичного инфаркта почек, что противопоказано пациентам с уже имеющейся почечной недостаточностью [206, 207]. В клинических рекомендациях ESVS и SVS предлагается поддерживать проходимость добавочных почечных артерий диаметром более 3 мм как при открытом, так и при эндоваскулярном лечении АБА. Но при необходимости бригады с соответствующей специализацией могут провести эндоваскулярное лечение [207]. Таким образом, у пациентов с добавочными почечными артериями в качестве приоритетного варианта лечения АБА следует рассматривать открытое вмешательство.

#### Рекомендация 45

- При эндоваскулярной реконструкции аневризмы рекомендуется, по возможности, сохранять крупных добавочные почечные артерии (> 3 мм) или артерии, кровоснабжающих значительную часть почки (> 1/3). [209]

**Комментарий:** добавочные почечные артерии (ДПА) присутствуют у 9–16 % пациентов, которым проводится EVAR, при этом, примерно, в половине случаев выполняется их окклюзия [209]. Потенциальными последствиями являются: инфаркт почки с риском ухудшения функции почек (особенно при предшествующей почечной недостаточности) и риск стойкого эндоподтекания типа II [210].

По результатам недавнего систематического обзора было выявлено четыре исследования, в которых не наблюдалось каких-либо значимых изменений функции почек в послеоперационном периоде, тогда как в одном исследовании сообщалось о практически проходящем повышении концентрации креатинина после окклюзии ДПА. Частота инфаркта почки варьировала от 20 % до 84 %. В пяти исследованиях эндоподтеканий, связанных с окклюзией ДПА, не наблюдалось, в то время как в одном сообщалось о возникновении эндоподтеканий типа II у трех из 18 пациентов, которым была выполнена окклюзия ДПА. Значимых изменений артериального давления, смертности и средней длительности госпитализации не наблюдалось [209].

Таким образом, имеющиеся доказательства свидетельствуют в пользу окклюзии ДПА, расположенных в зоне проксимальной фиксации, для достижения герметичности при EVAR. Рекомендуется попытаться сохранить более крупные ( $>3$  мм в диаметре) или предполагаемые значимые ДПА (кровоснабжающие  $>1/3$  почечной паренхимы), особенно в случаях почечной недостаточности до операции. Возможными вариантами сохранения ДПА у пациентов, которым не подходит ОХ, являются EVAR фенестрированным графтом [211] или EVAR по методике Chitney [212] с учетом индивидуальных особенностей.

В настоящее время нет доказательств в поддержку профилактической эмболизации ДПА [209].

### **3.11.3 Оценка особенностей анатомии кровоснабжения почки**

Измерение паренхимы почек используют для оценки перфузии и объема перфузируемой паренхимы почек [213]. Для оценки почечной паренхимы и общего объема почек можно выполнить волюметрический анализ с использованием



программного обеспечения и наборов цифровых данных КТА. Например, для определения области почки, перфузируемой через добавочную почечную артерию, отслеживают прохождение основных и добавочной почечных артерий в аксиальной, фронтальной и сагиттальной плоскостях и оценивают объем перфузируемой ткани в соответствующих сегментах. Объем паренхимы почки (ОПП) рассчитывают путем деления объема сегментов на общий объем почки. Добавочные почечные артерии можно классифицировать в одну из трех групп на основе оценки ОПП: ОПП < 25 % или диаметр добавочной почечной артерии < 3 мм; ОПП 25–40 %; ОПП > 40 % (Рисунок 10).

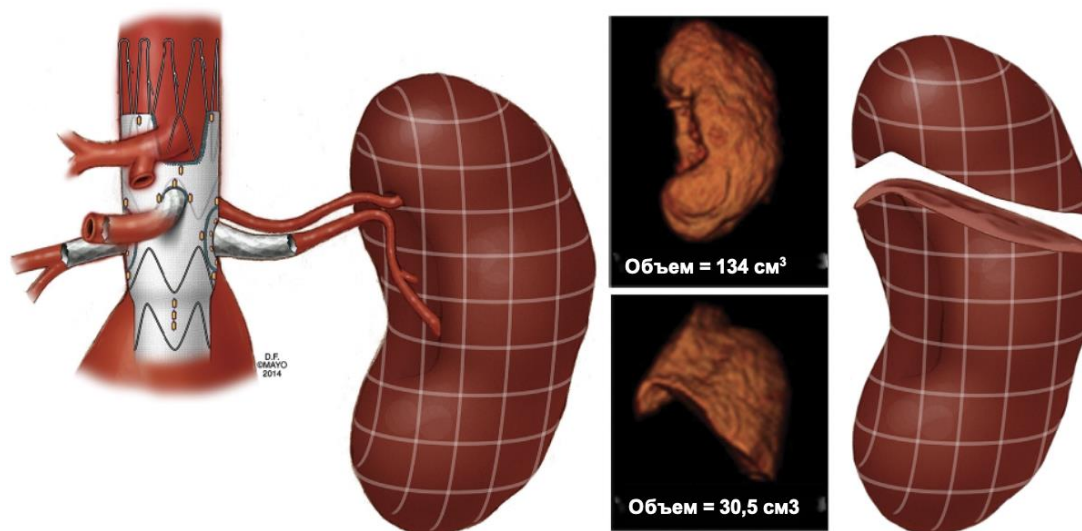


Рисунок 10. Измерение объема почечной паренхимы, используемое для оценки размеров инфаркта почки или перфузии через добавочную почечную артерию.

#### 3.11.4 Пристеночный тромб в аорте

Для описания диффузного атеросклеротического поражения аорты используется термин «shaggy aorta» (выраженное атероматозное перерождение стенки аорты). Количественная оценка пристеночного тромба аорты используется для прогнозирования риска эмболизации во время эндоваскулярных процедур [214, 215]. Волюметрические измерения могут выполняться с помощью КТА и проприетарного программного обеспечения (Рисунок 11) в сегментах восходящей аорты и дуги аорты (сегмент А), нисходящей грудной аорты (сегмент В) и почечно-брыжеечной аорты (сегмент С), не пораженных аневризмой.

## ВОЛЮМЕТРИЧЕСКИЙ АНАЛИЗ

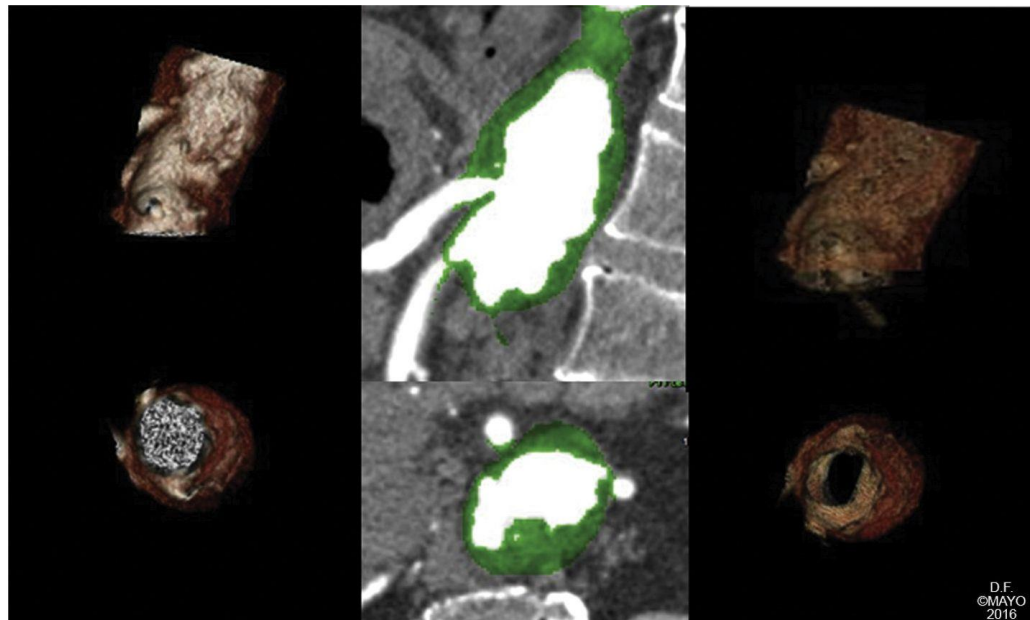
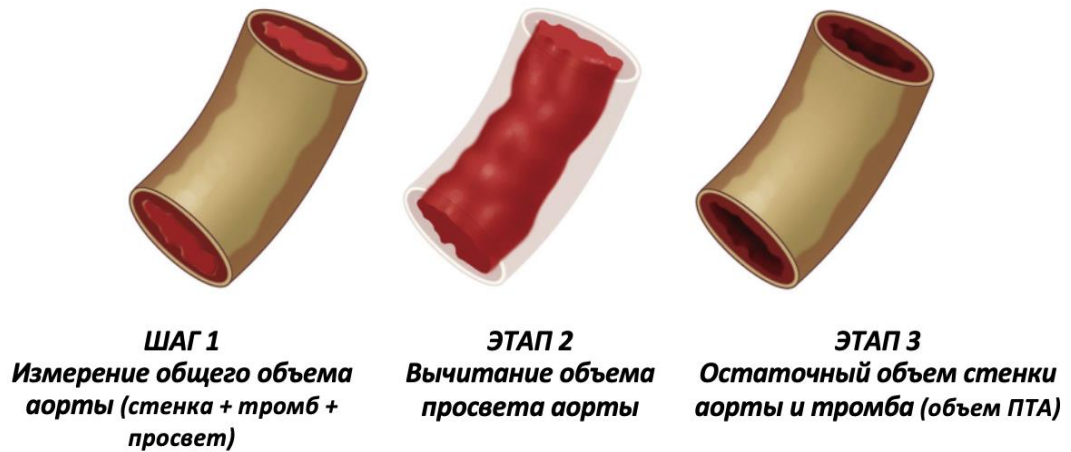


Рисунок 11. Измерение объема пристеночного тромба в аорте (ПТА).

Индекс рассчитывают с использованием проприетарного волюметрического программного обеспечения, которое измеряет выраженность ПТА в трех сегментах и по всей длине аорты, начиная с аортального кольца и до уровня на 1 см ниже почечных артерий. Измерения не проводят в инфраренальном отделе аорты, который обычно поражается при крупных аневризмах с образованием обширного пластинчатого тромба. Учитывая невозможность измерения объема интимы, средней оболочки и наружной оболочки в тонкой сосудистой стенке, индекс ПТА рассчитывают путем вычитания объема просвета аорты из общего объема аорты, который включает просвет аорты, весь имеющийся ПТА, а также интиму, среднюю оболочку и наружную оболочку. Таким образом, индекс ПТА отражает объем твердых компонентов стенки аорты после



исключения объема крови. Индекс ПТА представлен в виде процентного значения (индекс ПТА = [общий объем аорты – объем просвета аорты / общий объем аорты] × 100).

Для того чтобы облегчить оценку ПТА в клинической практике, Ribeiro и соавт. [214] предложили новую систему классификации на основе шкалы от 0 до 10 для количественной оценки типа тромба (т. е. гладкий или неправильный), толщины, вовлеченной области, распространения по окружности и количества пораженных сегментов (Рисунок 12). Для получения оценки по этой системе выполняют анализ наиболее тяжело пораженного сегмента аорты с использованием осевых срезов. Этот сегмент выбирают после изучения аорты по всей длине. Для подтверждения заключительной оценки ее можно сопоставить с индексом объема ПТА, измеренным в трех сегментах и во всей длине аорты.

### КОЛИЧЕСТВЕННЫЙ АНАЛИЗ








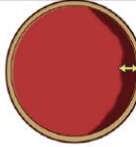
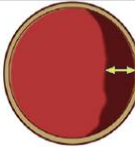



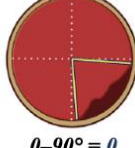
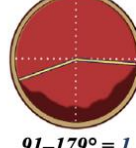
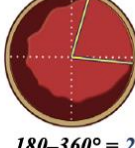
<b>СЕГМЕНТЫ</b> (А, В и С)	 <i>Нет = 0</i>	 <i>1 сегмент = 1</i>	 <i>2-3 сегмента = 2</i>	<b>2</b>
<b>ТИП ТРОМБА</b>	 <i>Нет = 0</i>	 <i>Гладкая поверхность = 1</i>	 <i>Пальцевидные выступы = 2</i>	<b>2</b>
<b>ТОЛЩИНА</b>	 <i>Нет = 0</i>	 <i>1-4 мм = 1</i>	 <i>≥ 5 мм = 2</i>	<b>2</b>
<b>ПЛОЩАДЬ</b>	 <i>0-24 % = 0</i>	 <i>25-50 % = 1</i>	 <i>≥ 50 % = 2</i>	<b>2</b>
<b>ОКРУЖНОСТЬ</b>	 <i>0-90° = 0</i>	 <i>91-179° = 1</i>	 <i>180-360° = 2</i>	<b>2</b>
<i>Суммарно 0-10</i>				
<b>СЛАБЫЙ 0-3; УМЕРЕННЫЙ 4-8; ТЯЖЕЛЫЙ 9-10.</b>				

Рисунок 12. Измерение пристеночного тромба в аорте (ПТА) с использованием количественной оценки методом компьютерной томографической ангиографии (КТА) на основе количества сегментов, пораженных тромбом, а также типа, толщины, площади и окружности тромба.

#### 3.11.5 Оценка возможности подвздошно-бедренного доступа

Как и при любой эндоваскулярной процедуре на аорте, выполняется оценка подвздошных и бедренных артерий для определения возможности доставки устройства, для чего в настоящее время требуется интродьюсер размером от 18F до 24F в зависимости от производителя. Значительная доля нежелательных явлений, возникающих при EVAR, связана с осложнениями доступа. Чтобы избежать таких осложнений, необходимо выполнить оценку диаметра, длины и других морфологических особенностей подвздошной и бедренной артерий. Кроме того, при измерении длины подвздошных артерий следует учитывать, что проксимальный конец дистального раздвоенного компонента эндопротеза после соединения с проксимальным фенестрированным или браншированным компонентом будет располагаться на несколько сантиметров ниже

самого нижнего целевого сосуда. Необходимо измерить расстояние до бифуркации подвздошной артерии и диаметры раздвоенных компонентов.

### **3.12 Варианты сохранения ветвей брюшной аорты**

Ранее в стандартах предоставления отчетности по TEVAR приводилось описание типов сохранения боковых ветвей, но в документе по предоставлению отчетности оно было пересмотрено (Таблица 10) [215]. Термин «эндоваскулярная реконструкция фенестрированным стент-графтом» применяется в случаях его использования для сохранения целевых артерий при реконструкции (Рисунок 13). В этих случаях между фенестрацией и целевым сосудом может иметься либо отсутствовать зазор [216]. Как правило, для совмещения используют стенты для предотвращения окклюзии или стеноза целевого сосуда из-за смещения фенестрации относительно места отхождения сосуда. Первоначально для совмещения применялись металлические стенты без покрытия, но в большинстве исследований их заменили на стенты с покрытием для снижения риска неинтимальной гиперплазии, окклюзии сосудов и возможного эндоподтекания. Термин «эндоваскулярная реконструкция браншированным стент-графтом» используют для описания эндоваскулярной реконструкции аневризм с вовлечением боковых ветвей путем использования стент-графтов с направленными браншами. В этих случаях целевые сосуды обычно отходят от аневризмы аорты, поэтому между основным стент-графтом аорты и отхождением бокового сосуда в стенке аорты имеется зазор. Термины «направленная бранша», «манжета» и «портал» применяли для описания предварительно пришитых боковых ветвей, которые служат в качестве ворот для установки соединительных стентов между аортальным стент-графтом и целевым сосудом. Хотя эндоваскулярную реконструкцию браншированным стент-графтом использовали как аналог применения направленных браншей, эндоваскулярную реконструкцию браншированным стент-графтом можно выполнять с использованием внутренних, внутренне-наружных или наружных направленных браншей. Термин «эндоваскулярная реконструкция фенестрированным и браншированным стент-графтом» используют для эндопротезов, содержащих комбинацию фенестраций и браншей, что может быть связано с конкретными анатомическими особенностями или предпочтениями оператора. Хотя для применения эндопротезов с упрочненными фенестрациями, в которых устанавливались баллонорасширяемые стенты с покрытием для герметизации фенестрации и зазора между аортальным стент-графтом и стенкой аорты, использовали термин «фенестрированные бранши», этот тип сохранения боковых ветвей следует рассматривать как реконструкцию фенестрированным стент-графтом. В связи с этим анализ должен быть основан на том, используются ли фенестрации или бранши для каждой целевой артерии.

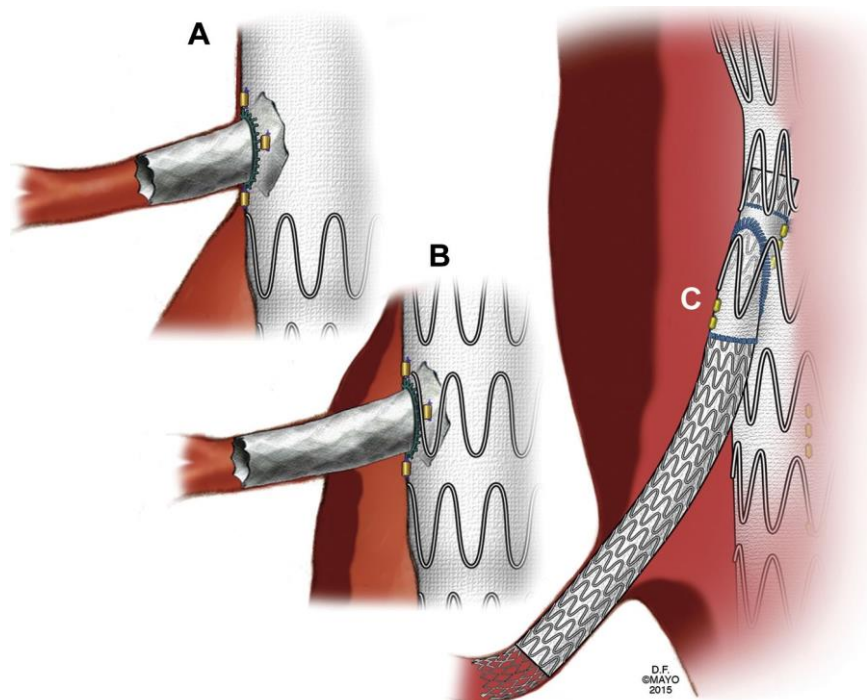


Рисунок 13. Иллюстрация эндоваскулярной реконструкции фенестрированным (А и В) и браншированным стент-графтом (С).

Таблица 10. Предлагаемая терминология для описания типа эндоваскулярного сохранения ветвей.

Терминология	Определение
Эндоваскулярная реконструкция аорты фенестрированным и браншированным стент-графтом	
Реконструкция фенестрированным стент-графтом	Целевые сосуды для фенестраций
Реконструкция браншированным стент-графтом	Целевые сосуды для направленных браншей
Реконструкция фенестрированным и браншированным стент-графтом	Целевые сосуды для фенестраций и направленных браншей
Фенестрации	Мелкие или крупные, круглые или овальные отверстия, обычно совмещенные посредством стента с целевыми сосудами, отходящими от нормальных или незначительно расширенных сегментов аорты
Выемки	Одиночные или двоянные U-образные вырезы в верхнем крае устройства, обычно не совмещаемые посредством стентов
Направленные бранши или бранши с манжетами, порталы	Предварительно пришитые боковые бранши, манжеты или порталы, служащие площадками для установки соединительных стентов между аортальным стент-графтом и целевым сосудом
Наружная бранша или	Манжета или портал, расположенный на наружной

портал	поверхности аортального стент-графта
Наружно – внутренняя бранша или портал	Манжета или портал, расположенный на внутренней и частично на наружной поверхности аортального стент-графта
Внутренняя бранша или портал	Манжета или портал, расположенный на внутренней поверхности аортального стент-графта
Спиральная бранша или портал	Манжета или портал спиральной формы
Прямая бранша или портал	Манжета или портал прямой формы
Антеградная бранша или портал	Манжета или портал, направленная антеградно (вниз), проведение в которую возможно посредством плечевого доступа
Ретроградная бранша или портал	Манжета или портал, направленная ретроградно (вверх), проведение в которую возможно посредством бедренного доступа
Раздвоенное устройство с вывернутой подвздошной ножкой	Контралатеральная подвздошная ножка стента выворачивается и помещается внутрь основного раздвоенного устройства, обеспечивая короткое расстояние от верхнего края ткани протеза до контралатерального отверстия
Устройство или эндопротез с подвздошной браншей	Специально разработанное устройство с направленной браншей для сохранения внутренней подвздошной артерии
Гибридный висцеральный дебранчинг	Сочетание экстраанатомического восстановления почечных и брыжеечных сосудов посредством срединной лапаротомии с эндоваскулярной реконструкцией аорты
<b>Эндоваскулярная реконструкция аорты методом параллельных стент-графтов</b>	
CHIMPS	Термин, используемый для описания методик по типу «дымохода» (chimney), «трубки» (periscope) и «сэндвича» (sandwich)
Стент-графт по типу «дымохода»	Параллельный стент-графт, который проходит антеградно вниз между стенкой аорты и аортальным стент-графтом
Стент-графт по типу «трубки»	Параллельный стент-графт, который проходит ретроградно вверх между стенкой аорты и аортальным стент-графтом
Стент-графт по типу «сэндвича»	Параллельный стент-графт, который проходит антеградно или ретроградно между двумя аортальными стент-графтами
Стент-графт по типу «осьминога»	Методика установки нескольких параллельных стент-графтов внутри подвздошной ножки или отверстия раздвоенного стент-графта при реконструкции ТААА
ТААА — Торакоабдоминальная аневризма аорты.	

### 3.12.1 Параллельные стент-графты

В то время как одни типы стент-графтов стали основой для систем, разработанных для фенестрированных или браншированных графтов EVAR, другие позволили изучить и разработать иные способы преодоления проблемы короткой (инфраренальной) шейки аневризмы аорты или ее отсутствия с помощью параллельных стент-графтов в конфигурации по типу «дымохода» или «трубы» (chEVAR). Преимущество этого метода состоит в том, что в нем не используются заказные изделия, изготовление которых может занять много времени, в то время как недостатком может быть появление эндоподтеканий

[217]. Интерпретация результатов исследований затруднена из-за высокого риска систематической ошибки во многих исследованиях, касающейся отбора пациентов, определений и оценки проходимости и полноты последующего наблюдения [218], а также из-за ограниченности данных о долгосрочных исходах.

Для сохранения почечных и брыжеечных артерий использовались другие типы вмешательств. Одним из первых описанных методов был «гибридный» или «висцеральный дебранчинг», который сочетает экстраанатомическое восстановление почечных и брыжеечных сосудов посредством срединной лапаротомии с последующей эндоваскулярной реконструкцией аорты, выполняемой в один или два этапа. Метод «параллельных стент-графтов» включает большее количество различных конфигураций стент-графтов, для которых в литературе принято несколько терминов (Рисунок 14). Общим для этих методик является установка стент-графтов параллельно или под углом друг к другу, без какого-либо специального механизма герметичного соединения с основным аортальным компонентом. Для общего описания этих методик используется термин CHIMPS, который объединяет методики «дымоход» (chimney), «перископ» (periscope) и «сэндвич» (sandwich). Термин «дымоход» (chimney) или «трубка» (snorkel) обозначает установку стента через антеградный доступ для сохранения перфузии почечных и брыжеечных артерий [219, 220]. Такие стенты направлены снизу вверх и обеспечивают антеградный кровоток в целевой сосуд. Методика «перископ» (periscope) заключается в ретроградной установке стента, обычно из трансфеморального доступа [206, 221]. Методика «сэндвич» (sandwich) заключается в использовании соединительных стентов между двумя компонентами аортального протеза, обычно с использованием комбинированных антеградного и ретроградного доступов, для лечения ТААА [222]. Поскольку эти методики не включены в показания к применению, а стандартизация передовой практики между центрами отсутствует, при описании случаев применения параллельных стент-графтов врачам важно указывать длину перекрывающихся сегментов, увеличение диаметра стент-графта, а также конкретные выбранные компоненты стент-графта для аортальных и соединительных стентов.

«Дымоход»      «Перископ»      «Осьминог»      «Сэндвич»

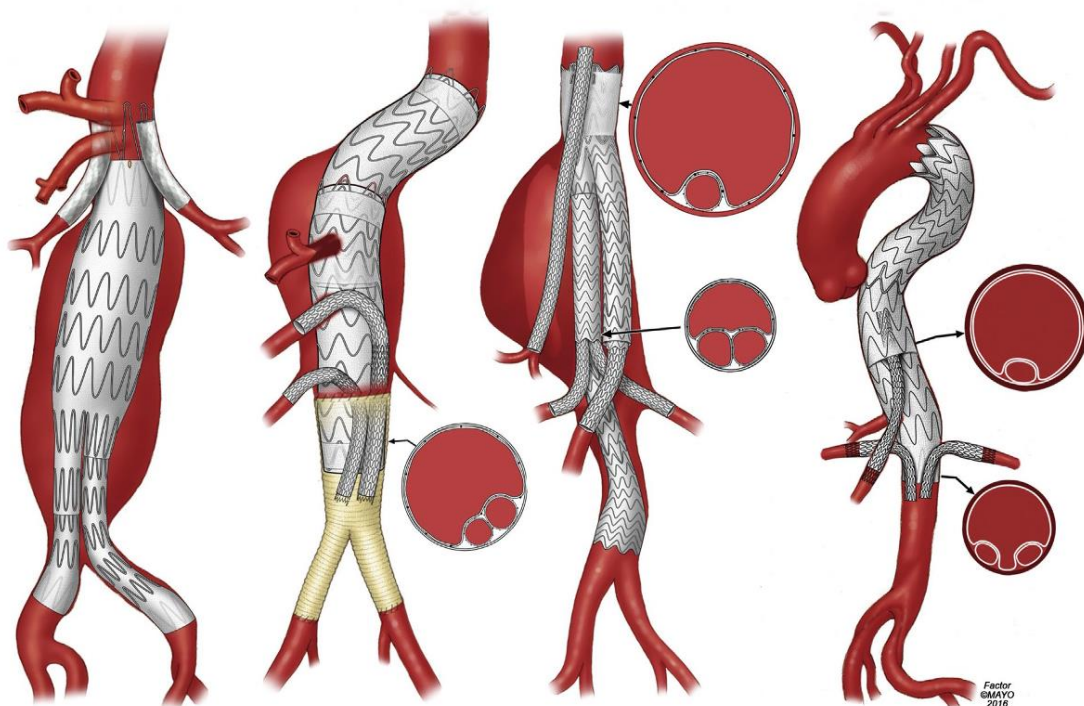


Рисунок 14. Иллюстрация методик параллельной установки стент-графтов: «дымоход», «перископ», «осьминог» и «сэндвич».

Большая часть данных была собрана в регистре PERICLES, в котором приблизительно у 95 % из 517 пациентов была ЮРАБА [223].

Наилучшие результаты при параллельных стент-графтах достигаются у правильно отобранных пациентов с проксимальной зоной имплантации  $\geq 15$  мм, надлежащим превышением размера (оверсайзингом) стент-графта на 30 % и при использовании максимум двух стент-графтов по типу «дымохода» [224, 225]. В дальнейшем анализе когорты PERICLES отношение риска окклюзии стент-графта при имплантации по типу «дымохода» возрастало на 1,8 (95 % ДИ 1,2-2,9) для каждого дополнительного стент-графта в конфигурации по типу «дымохода». Риск окклюзии стент-графта при имплантации по типу «дымохода» и развития эндоподтекания типа Ia был сходным для всех комбинаций баллон-расширяемых стентов с покрытием и эндопротезов [226].

Зарегистрированная 30-дневная смертность среди плановых случаев составила 18 из 488 (3,7 %). Частота проходящего нарушения функции почек составила 28 %, тогда как 3 % пациентов нуждались в постоянном диализе. У 15 пациентов (2,9 %) наблюдалось стойкое эндоподтекание при техническом успехе на уровне 97,1 %. Общая выживаемость составила 79 % при среднем периоде последующего наблюдения 17 месяцев. Частота



проходимости стент-графта при имплантации по типу «дымохода» у пациентов, у которых визуализирующее исследование было проведено через 17 месяцев, составила 94 %, а через два и три года она составила 89 % и 87 % соответственно. Размер аневризматического мешка в среднем уменьшился на 4,4 мм, в то время как данные о доле пациентов с дальнейшим ростом аневризмы не приводились. Рекомендуемая новая зона герметизации после имплантации стент-графта по типу «дымохода» составляла 2 см, и наилучшие результаты были достигнуты, если было имплантировано не более двух стент-графтов по этой методике. В систематическом обзоре литературы по реконструкции ЮРАБА частота послеоперационных эндоподтеканий типа Ia составила 7,6 % после chEVAR по сравнению с 3,7 % после fEVAR [224].

### **3.13 Описание методов сохранения ветвей брюшной аорты**

Наблюдается все более частое использование поэтапных и вспомогательных процедур (**Таблица 11**) с целью увеличения зон имплантации или снижения риска осложнений, таких как повреждение спинного мозга [227-235]. На основании этого можно выделить следующие типы процедур: первичные, поэтапные и вспомогательные.

**Первичная процедура.** Основной, или первичной, считается процедура, которая вносит наибольший вклад в лечение заболевания аорты, по поводу которой проводится операция; в данном случае это будет процедура, включающая сохранение почечных и брыжеечных артерий, независимо от выбранной методики. Первичная процедура может быть выполнена за один сеанс (одноэтапная), за два (двухэтапная) и более сеансов, включая плановые последующие вмешательства, такие как окклюзия временной перфузионной ветви аневризматического мешка [227, 230]. Эти последующие ожидаемые процедуры не следует описывать как «запланированные вторичные вмешательства», поскольку они являются обязательным компонентом запланированной поэтапной стратегии реконструкции.

*Таблица 11. Предлагаемая терминология для описания первичных, поэтапных и вспомогательных процедур*

Терминология	Определение
<b>Процедуры реконструкции аорты</b>	
Основная, или первичная, процедура	Процедура выключения аневризмы из кровотока, обычно включает сохранение сосудов почечно-брыжеечного сегмента
Вспомогательные процедуры	Вспомогательные или поэтапные процедуры, выполняемые до или после первичной процедуры в целях поэтапного выключения аневризмы или для корректировки первичной процедуры
Один этап	Эндоваскулярное исключение аневризмы достигается за



	одну процедуру
Два или несколько этапов	Эндоваскулярное исключение аневризмы достигается за две и более процедур
Поэтапные стратегии	Эндоваскулярная реконструкция проксимального грудного отдела
	Временные перфузионные ветви аневризматического мешка
	Неполная первичная процедура
	Запланированные или незапланированные
<b>Вспомогательные процедуры</b>	
Связанные с ветвями	Дебранчинг: экстраанатомическое шунтирование для расширения проксимальной зоны имплантации перед первичным вмешательством на аорте (например, сонно-подключичное шунтирование)
	Окклюзия (например, спиралями, заглушками и др.)
	Стентирование при окклюзионном заболевании или расслоении
Вспомогательные процедуры для аневризматического мешка аорты	Спиральная эмболизация, жидкие средства, методика «candy-plug» и др.
Кондуиты	Постоянные или временные, подвздошные или бедренные, открытая хирургическая или эндоваскулярная процедура
Гемодинамические маневры	Контролируемая гипотензия, быстрая стимуляция желудочков, баллонная окклюзия полой вены
Мониторинг	Нейромониторинг (моторные и соматосенсорные вызванные потенциалы), спектроскопия в ближнем инфракрасном диапазоне, дренаж спинномозговой жидкости
Период времени	До или после первичного вмешательства на аорте
	Запланированные или незапланированные

**Одно-, двух- или многоэтапные процедуры.** Термин «одноэтапная процедура» описывает лечение заболевания аорты за одну операцию. Термин «двухэтапная процедура» применяется при использовании второй вспомогательной операции до или после основной процедуры. Термин «многоэтапная процедура» описывает использование более двух операций для лечения заболевания аорты. В этих случаях рекомендуется указать основную операцию, как описано выше, а также конкретные показания для дополнительных операций.

**Вспомогательные процедуры.** Вспомогательной процедурой называется любая другая процедура, предназначенная для усиления эффектов основной процедуры. К таким процедурам относятся хирургический дебранчинг сегмента аорты с помощью шунтирования (например, сонно-сонное шунтирование, подвздошно-чревное шунтирование), стентирование артериальной ветви (например, при исходном наличии стеноза), эмболизация межреберной артерии, усиление проксимальной фиксации при помощи стентов или анкеров, а также использование стента, кондуита или шунта для доставки устройства (например, лечение стеноза подвздошной артерии с помощью

стентирования, установка кондуита внутренней подвздошной артерии или шунта в качестве кондуита для системы доставки). Для таких процедур следует указать время выполнения: в предоперационном, интраоперационном или послеоперационном периоде. Эти процедуры также следует классифицировать как «поэтапные», т. е. запланированные вспомогательные процедуры, которые направлены на достижение цели лечения, или как «незапланированные», если вспомогательная процедура выполняется для устранения последствий непредвиденных проблем или в дополнение к основной процедуре.

### **3.13.1 Новое поколение стент-графтов.**

В последние годы производители разработали новые стент-графты и системы доставки с меньшими профилями, позволяющими выполнять эндоваскулярный доступ даже у пациентов с небольшими сосудами доступа. Хотя в некоторых сериях случаев сообщается о благоприятных среднесрочных исходах применения низкопрофильных стент-графтов последнего поколения по сравнению со стандартными стент-графтами, для подтверждения этих выводов требуется больше опыта и данных о долгосрочных исходах, особенно о долговечности [236].

#### *Рекомендация 4б*

- Для стент-графтов новых поколений на основе существующих платформ, в частности низкопрофильных изделий, рекомендуется долгосрочное наблюдение и оценка долговечности в проспективных регистрах [236-238].

#### **УДД 4**

#### **УУР С**

**Комментарий:** *когда в клинической практике используются обновления существующих платформ, необходимо признать необходимость долгосрочного последующего наблюдения, и рекомендуется оценка в проспективных регистрах с полным последующим наблюдением [237, 238].*

Альтернативная концепция, называемая эндоваскулярной герметизацией аневризмы (EVAS), заключается в полном перекрытии аневризматического мешка аорты. При этом используются наполненные полимером полиуретановые мешки, окружающие баллонорасширяемые стенты, покрытые ПТФЭ. Этот подход был разработан для предотвращения некоторых осложнений EVAR, в том числе эндоподтекания и миграции стент-графта.

### **3.13.2 Новые и дополнительные методы сохранения ветвей брюшной аорты.**

В серии из 28 пациентов с юкта- или супраренальной аневризмой была продемонстрирована целесообразность и безопасность использования методики параллельных стент-графтов в сочетании с EVAS для расширения проксимальной зоны имплантации [239]. Один пациент умер, были зарегистрированы один случай

эндоподтекания типа I и эндоподтекания типа II. Поскольку медиана последующего наблюдения была ограничена 123 днями, нельзя сделать никаких выводов о долговременности результатов лечения ЮРАБА по этой методике. Регистр ASCEND включал данные 154 пациентов, прооперированных в восьми центрах, у которых была выполнена EVAS в сочетании с имплантацией 1–4 параллельных стент-графтов [240]. Медиана последующего наблюдения составила три месяца (диапазон 0,1–27,5 месяца, среднее значение 5,6 месяца). Предполагаемая частота отсутствия повторного вмешательства за один год составила 89 %, однако и в этом случае продолжительность последующего наблюдения слишком мала, чтобы сделать значимые выводы. Существует несколько исследований EVAS, проведенных полностью независимо от производителя.

Были разработаны эндоклипсы для обеспечения надёжной фиксации стент-графтов, если ожидается, что проксимальная герметизация после EVAR будет недостаточной из-за короткой или ангулированной шейки. Таким образом, использование эндоклипс может расширить показания к EVAR без необходимости в выполнении фенестраций или имплантации параллельных стент-графтов. Во многоцентровом регистре из 208 случаев первичного профилактического использования эндоклипс технический отказ (3/57, 5,3 %) и эндоподтекание типа I (2/45, 4,4%) чаще встречались у пациентов с шейкой аорты < 10 мм по сравнению с > 10 мм: один из 95 (1,1 %) и один из 73 (1,4 %) соответственно [241]. В среднем через 14 месяцев последующего наблюдения у 130 пациентов распространенность эндоподтекания типа Ia составила 1,5 % (n = 2). До тех пор, пока не будут получены дополнительные данные о долговечности, использование стандартной EVAR с эндоклипсами в качестве основного метода реконструкции ЮРАБА должно быть ограничено рамками исследований, одобренных комитетами по этике научных исследований, с получением информированного согласия пациентов [242].

Лазерная фенестрация стандартных стент-графтов *in situ* — это нестандартный метод вне инструкции по применению, в основном предназначенный для экстренного лечения. Технология все еще находится на этапе своего становления, и в технических отчетах и сообщениях о случаях имеются лишь ограниченные клинические данные. Долгосрочных данных недостаточно, и этот метод не рекомендуется вне рамок исследований [243].

### **3.14 Конверсия эндоваскулярного вмешательства на открытую реконструкцию**

Переход на открытую хирургическую реконструкцию представляет собой переход от эндоваскулярной к открытой реконструкции первичного заболевания аорты в любое время после начала первичной процедуры. Важно отличать «переход на открытую реконструкцию аневризмы» (что подразумевает реконструкцию аневризмы с

использованием открытого доступа) от открытого хирургического подхода, который выполняется перед началом, во время или после первичной операции по другим показаниям, кроме реконструкций первичного заболевания аорты. Примерами являются диагностическая лапаротомия или хирургическое вмешательство для реконструкции ветви сосуда или экстраанатомической реваскуляризации, при которых основная стратегия реконструкции не была изменена с эндоваскулярного на открытый доступ. Необходимо указать сроки перехода: под «ранним переходом» понимают его выполнение в первые 30 дней или во время пребывания в больнице, а под «поздним переходом» — после 30 дней или после выписки из больницы, если длительность госпитализации превышала 30 дней.

### **3.15 Специфические поздние осложнения эндоваскулярного лечения**

У пациентов после EVAR чаще возникают осложнения со стороны аорты и требуются повторные вмешательства по сравнению с пациентами, прооперированными открытым методом [244].

В этом разделе основное внимание уделяется осложнениям, связанным с EVAR и их последствиям для последующего наблюдения. Следует подчеркнуть, что обсуждаемые здесь отдаленные осложнения и неудачи относятся к стандартным изделиям, предназначенным для лечения инфраренальной АБА. Долгосрочный исход при использовании фенестрированных и разветвленных стент-графтов, EVAR, выполняемой с параллельными графтами с висцеральными артериями, а также новых концепций, в частности герметизации аневризмы [245], может отличаться от исхода при использовании стандартных изделий. Следовательно, для этих сложных процедур EVAR и новых технологий может потребоваться изменение графиков последующего наблюдения.

#### **3.15.1 Снижение функции почек.**

Для стандартизации определения острого повреждения почек рекомендуется использовать систему классификации RIFLE, первоначально опубликованную в 2004 г., которая обобщена в **Таблица 12** [88, 246-252]. Эта классификация основана на значениях диуреза и концентрации креатинина в сыворотке крови. Ее название представляет собой акроним из следующих слов: «risk» — риск нарушения функции почек; «injury» — повреждение почек; «failure» — почечная недостаточность; «loss» — утрата функции почек и «end-stage» — терминальная стадия почечной недостаточности.

*Таблица 12. Классификация RIFLE для острого повреждения почек*

Стадия	Критерии на основе СКФ	Критерии на основе диуреза
Риск	Повышение СКр в 1,5–2 раза от исходного уровня или снижение СКФ >25 %	<0,5 мг/кг/ч в течение < 6 ч
Повреждение	Повышение СКр в 2–3 раза от исходного	<0,5 мг/кг/ч в течение

	уровня или снижение СКФ >50 %	> 12 часов
Недостаточность	Повышение СКр в >3 раза от исходного уровня Снижение СКФ >75 % СКр $\geq$ 4 мг/дл; острое повышение $\geq$ 0,5 мг/дл	<0,3 мл/кг/ч в течение 24 часов Олигурия Анурия в течение 12 часов
Потеря функции	Устойчивая острая почечная недостаточность: полная потеря функции почек длительностью более 4 недель (с необходимостью диализа)	
Терминальная стадия почечной недостаточности	Полная потеря функции почек длительностью более 3 месяцев (с необходимостью диализа)	
СКФ — скорость клубочковой фильтрации; СКр — концентрация креатинина в сыворотке крови.		

Кроме того, клинические исследования с подробным описанием почечных исходов должны также включать классификацию стадий хронической болезни почек. Инициативы по улучшению качества исходов заболеваний почек Национального почечного фонда до и после хирургического вмешательства (**Таблица 13**) [246, 249, 253-257]. Эта классификация определяет тяжесть снижения функции почек на основе расчетной скорости клубочковой фильтрации (рСКФ). Под ухудшением функции почек понимают снижение рСКФ более чем на 30 % относительно исходного уровня. Следует также учитывать и другие важные анатомические исходы со стороны почек, включая инфаркт (определяемый по площади паренхимы почки с отсутствием перфузии при использовании контрастной ангиографии, КТА или МРА), длину почки и проходимость как целевых, так и других добавочных почечных артерий.

**Таблица 13.** Классификация хронической болезни почек (Национальный почечный фонд — Инициатива по улучшению качества исходов заболеваний почек)

Стадия хронической болезни почек	Скорость клубочковой фильтрации	Описание
1	>90 мл/мин/1,73 м <sup>2</sup>	Нормальная функция почек, однако с наличием отклонений показателей анализа мочи, структурных нарушений или генетических заболеваний
2	60–89 мл/мин/1,73 м <sup>2</sup>	Снижение функции почек легкой степени с теми же сопутствующими изменениями, что и для стадии 1
3	30–59 мл/мин/1,73 м <sup>2</sup> 45–59 мл/мин/1,73 м <sup>2</sup> 30–44 мл/мин/1,73 м <sup>2</sup>	Снижение функции почек от средней до тяжелой степени
4	15–29 мл/мин/1,73 м <sup>2</sup>	Снижение функции почек тяжелой степени
5	<15 мл/мин/1,73 м <sup>2</sup> или диализ	Почечная недостаточность или терминальная стадия почечной недостаточности

### 3.15.2 Значимые нежелательные явления.

Понятие «значимых нежелательных явлений» часто используют в исследованиях устройств для описания комбинации смерти и всех основных осложнений, которые приводят к тяжелому нарушению жизнедеятельности или к увеличению интенсивности медицинской помощи [260, 259]. Значимые нежелательные явления следует описывать с использованием определений длительности последующего наблюдения, указанных выше. К таким явлениям относятся следующие:

- Смертность от всех причин;
- Инфаркт миокарда;
- Дыхательная недостаточность с необходимостью длительной (> 24 часов относительно ожидаемой) искусственной вентиляции легких или повторной интубации трахеи;
- Снижение функции почек в виде снижения рСКФ более чем на 50 % относительно исходного уровня или впервые начатого диализа;
- Ишемия кишечника, которая требует хирургической резекции или не устраняется медикаментозной терапией;
- Обширный инсульт;
- Паралич (3 степени).

В руководстве 14155 Международной организации по стандартизации за 2011 г. под нежелательным явлением понимают «нежелательное медицинское проявление, непредвиденное заболевание или травму, а также нежелательные клинические признаки (включая отклонения лабораторных показателей) у субъектов, пользователей или любых других лиц, которые могут быть и не связанными с медицинским изделием» [260]. Нежелательные явления классифицируются как связанные с устройством, связанные с процедурой или не связанные ни с устройством, ни с процедурой. Нежелательные явления, связанные с устройством, — это явления, которые непосредственно связаны с устройством, например, тромбоз периферического стента или шунта. Нежелательные явления, связанные с процедурой, — это явления, которые возникают в результате процедуры, но без связи с используемым устройством, например, расслоение наружной подвздошной артерии при ее канюляции. Осложнения, связанные с доступом (например, псевдоаневризма, гематома, тромбоз, незапланированное повторное вмешательство), следует рассматривать как осложнения, связанные с процедурой.

**Осложнения со стороны отдельных систем.** Послеоперационные осложнения следует описывать систематическим образом, используя рекомендации из предыдущих документов по стандартам предоставления отчетности. Эти осложнения необходимо описывать с использованием конкретных интервалов времени последующего наблюдения

и классифицировать в зависимости от связи с процедурой или устройством. Система оценки, соответствующая стандартам предоставления отчетности по EVAR и TEVAR, включает следующую классификацию:

- Легкая степень: осложнение разрешилось самостоятельно или с незначительным вмешательством и не привело к увеличению длительности госпитализации или к развитию необратимого ухудшения;
- Средняя степень: осложнение потребовало значимого вмешательства или продления госпитализации более чем на 24 часа и привело к незначительному стойкому нарушению жизнедеятельности, не влияющему на нормальную повседневную деятельность;
- Тяжелая степень: осложнение требует серьезного хирургического вмешательства или лечения, может сопровождаться длительным периодом восстановления и обычно связано с длительным или стойким нарушением жизнедеятельности, или приводит к смерти.

### **3.15.3 Эндоподтекания**

Эндоподтекание означает наличие кровотока в аневризматическом мешке за пределами трансплантата после EVAR [261], что встречается приблизительно в одной трети случаев [262], хотя распространенность зависит от типа используемого стент-графта, а также от визуализирующего исследования, выполняемого во время последующего наблюдения. Эндоподтекания классифицируют на первичные (имеющиеся во время реконструкции) и вторичные (возникающие после предшествующего отрицательного результата визуализирующего исследования), а также в зависимости от причины подтекания крови вокруг сосудистого протеза (Рисунок 15). Наличие эндоподтекания при последующем наблюдении влияет на уменьшение размеров аневризматического мешка при АБА с течением времени. Приблизительно половина случаев эндоподтекания (в основном типа II) разрешается спонтанно, без какого-либо повторного вмешательства [262]. Антикоагулянтная терапия может увеличить риск развития эндоподтекания после EVAR. Значимость эндоподтекания в отношении риска разрыва АБА связана с давлением, которому подвергается аневризматический мешок, поэтому тактика ведения пациентов с эндоподтеканием варьирует в зависимости от причины [263].



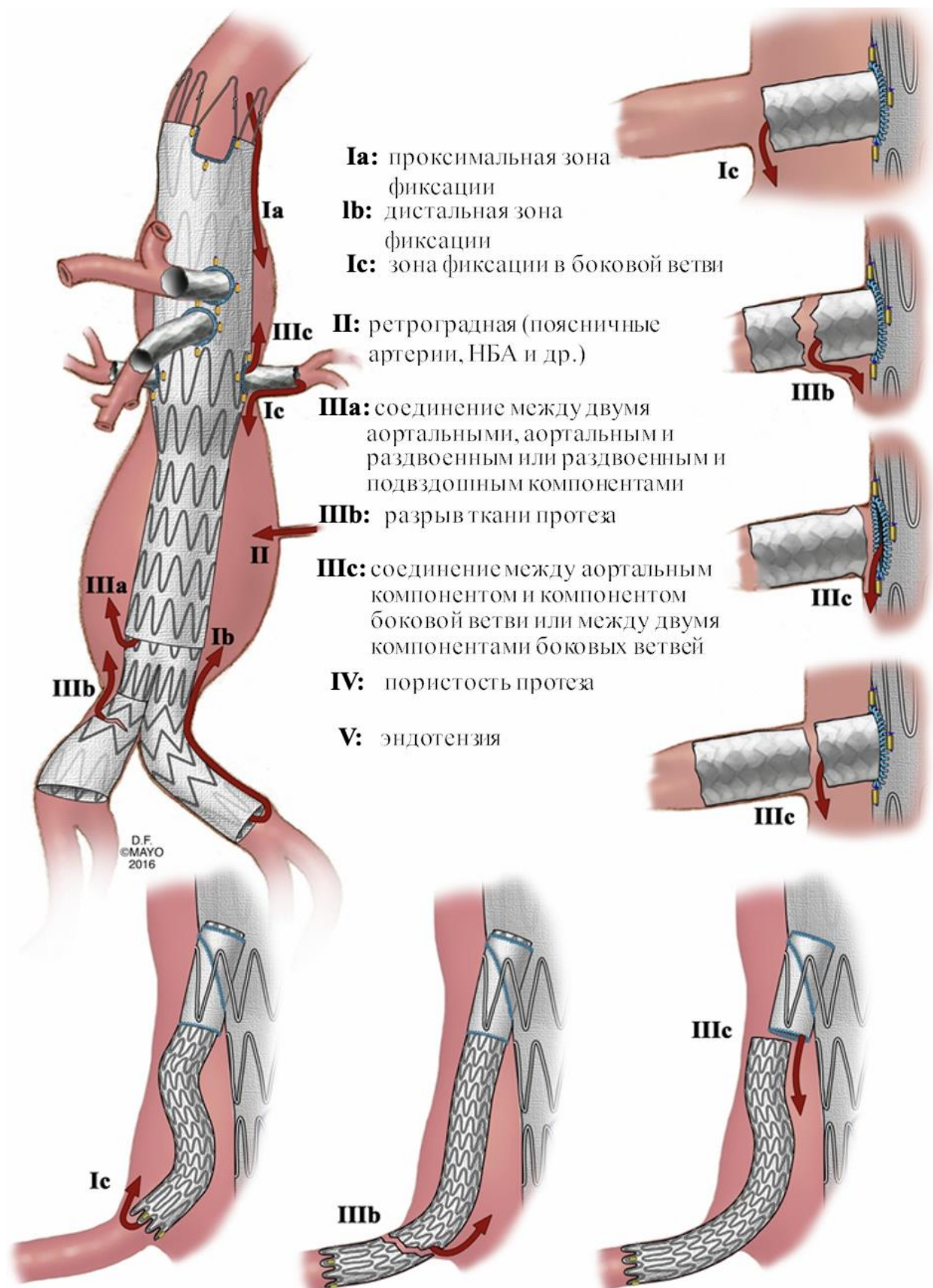


Рисунок 15. Классификация эндоподтеканий. НБА — нижняя брыжеечная артерия.

Классификация эндоподтеканий была предложена в стандартах предоставления отчетности по EVAR [105, 194]. Разработка новых методов сохранения боковых ветвей



ведет к необходимости пересмотра исходной системы классификации с целью учета дополнительных механизмов отказа, которые могут возникнуть при использовании модульных устройств с фенестрациями, направленными браншами или параллельных стент-графтов [264]. Пересмотренная система классификации обобщена на Рисунок 15.

Эндоподтекания следует классифицировать как «первичные эндоподтекания», если они наблюдаются при исходной завершающей ангиографии или при первой оценке визуализирующих исследований методом поперечного сечения с помощью КТА или МРА. Под «вторичными эндоподтеканиями» понимают появление нового эндоподтекания, обнаруженного с помощью КТА после исходной процедуры, как только первая контрольная КТА или МРА показала отсутствие эндоподтекания. Повторное возникновение эндоподтекания после его разрешения (спонтанного или в результате успешного вмешательства) называют «рецидивирующим эндоподтеканием». Для более подробной классификации эндоподтеканий требуется точная информация о направлении кровотока в аневризматическом мешке.

**Эндоподтекания I типа.** Эндоподтекание I типа по определению связаны с сохранением канала снаружи стент-графта и, следовательно, с недостаточной герметизацией в местах прикрепления аортального стент-графта и его модульных компонентов. В новой предложенной классификации используются буквенные категории А, В и С для обозначения мест прикрепления фенестрированных, браншированных или параллельных стент-графтов в проксимальном, дистальном отношении и в целевом сосуде. Классификация эндоподтеканий типа IC расширяет предыдущее определение эндоподтеканий, связанных с подвздошным окклюдером, который используются в редких случаях. В этой системе классификации «канальные» эндоподтекания относят к эндоподтеканиям типа IA, поскольку они включают проксимальную зону имплантации в результате недостаточного прилегания стент-графта в сегменте параллельных стентов [265].

Стойкий прямой кровоток в аневризматическом мешке из-за ненадлежащего проксимального (тип IA) или дистального (тип IB) прилегания стент-графта представляет опасность и связан с высоким риском разрыва аневризмы [263, 266]. Прямой кровоток также может возникать из-за отсутствия герметизации в области окклюдера для закрытия подвздошных артерий (тип IC), при односторонней аорто-подвздошной реконструкции и перекрестном имплантате. Эндоподтекание типа I требует незамедлительного вмешательства, с целью исключения аневризмы из кровообращения под давлением.

#### *Рекомендация 47*

- У пациентов с эндоподтеканием типа I после эндоваскулярной реконструкции

аневризмы брюшной аорты рекомендуется оценить необходимость повторного вмешательства для достижения герметизации, прежде всего эндоваскулярными методами [263, 266].

#### УДД 4

#### УУРС

**Комментарий:** эндоваскулярные методы включают баллонную дилатацию эндопротеза или введение непокрытого металлического стента, или аппозицию ткани стент-графта эндоваскулярными скобами к стенке аорты, если стент-графт подходящего размера, не мигрировал и имеется соответствующая зона имплантации для достижения герметизации [267]. Чаще всего требуется расширение зоны имплантации с проксимальным введением трубчатой или фенестрированной манжеты или расширением дистальной подвздошной части [267, 268]. Если эндоваскулярное вмешательство невозможно провести в соответствующие сроки, и пациент подходит для ОХР, может быть выполнен переход к открытому вмешательству с получением приемлемых результатов [269].

**Эндоподтекания II типа.** Эндоподтекания II типа связаны с ретроградным кровотоком в аневризматический мешок. Зачастую они представляют собой сложные эндоподтекания с несколькими каналами притока и оттока. Ретроградный кровоток может поступать из поясничных артерий, нижней брыжеечной артерии, добавочных почечных артерий или других коллатеральных сосудов. Поскольку между ВБА и чревной артерией имеется устойчивое коллатеральное сообщение, эндоподтекание II типа может возникнуть из чревного ствола, если для этого сосуда отсутствует фенестрация или бранша и не выполнено стентирование. Часто он самопроизвольно прекращается, а риск разрыва низок (< 1 %) [262, 270, 272]. При наличии расширения аневризматического мешка из-за подозрения на эндоподтекание типа II необходимо провести соответствующее визуализирующее исследование, чтобы исключить другие причины увеличения, например ненадлежащая герметизация или эндоподтекание типа III (соединение, целостность протеза или отверстия от швов) [272]. Различные методы визуализации, используемые при последующем наблюдении по поводу EVAR, а также их преимущества и недостатки при обнаружении и классификации эндоподтеканий представлены ниже.

Описаны различные методы лечения эндоподтекания типа II. Эндоваскулярное лечение заключается в трансартериальной, транслумбальной, транскавальной или транспломбирующей (transsealing; между подвздошной частью протеза и стенкой подвздошной артерии) эмболизации аневризматического мешка и питающих сосудов. Для лечения эндоподтекания типа II использовали несколько материалов для эмболизации

[273]. Эндоваскулярное лечение успешно в 60–80 % случаев; однако четкое определение успешного вмешательства отсутствует, что может повлиять на интерпретацию этих результатов. Согласно систематическому обзору, транслюмбальная эмболизация может иметь более высокий уровень успеха при меньшем количестве осложнений [272]. Методы хирургического лечения включают в себя лапароскопическое или открытое лигирование боковых ветвей, питающих эндоподтекание, ушивание устьев кровотока сосудов после вскрытия аневризматического мешка или эксплантацию стент-графта с переходом на ОХ. Это, очевидно, более инвазивно и предназначено для случаев, когда эндоваскулярное вмешательство оказалось неэффективным.

#### *Рекомендация 48*

- Расширение аневризматического мешка в диаметре на  $\geq 1$  см, выявляемое при последующем наблюдении после эндоваскулярной реконструкции аневризмы брюшной аорты с использованием одно и того же визуализирующего метода и метода измерения, рекомендуется рассматривать как обоснованное пороговое значение значимого увеличения. [272]

**УДД 1**

**УУР В**

#### *Рекомендация 49*

- Вопрос о повторном вмешательстве по поводу эндоподтекания типа II после эндоваскулярной реконструкции аневризмы брюшной аорты, главным образом эндоваскулярными методами, рекомендуется рассматривать при наличии значимого роста аневризмы (см. Рекомендация 48). [272]

**УДД 1**

**УУР В**

**Эндоподтекания III типа.** Эндоподтекания III типа могут возникать в результате отсоединения стента, недостаточного перекрытия, разрыва или отсоединения ткани либо разрушения эндопротеза. Для обозначения локализации эндоподтекания в конкретном модульном компоненте также используют буквы А, В и С. Эндоподтекания типа IIIА описывает недостаточное перекрытие или соединение между любыми из модульных компонентов в аорте или подвздошных сосудах, включая любой проксимальный стент-графт грудного отдела аорты, фенестрированный или браншированный компонент, дистальное бифуркационное устройство или удлинительные стенты подвздошных артерий. Эндоподтекание типа IIIВ по-прежнему определяют как разрыв ткани протеза, который может быть дополнительно охарактеризован как незначительный ( $<2$  мм) или крупный ( $\geq 2$  мм). Наконец, новую категорию типа IIIС определяют как недостаточное

перекрытие или соединение, либо разъединение между одним или несколькими соединительными стентами целевого сосуда или между соединительным стентом целевого сосуда и манжетой или фенестрацией аортального эндопротеза.

#### *Рекомендация 50*

- У пациентов с эндоподтеканием типа III после эндоваскулярной реконструкции аневризмы брюшной аорты рекомендуется оценить необходимость повторного вмешательства, главным образом эндоваскулярными методами. [263]

#### **УДД 4**

#### **УУРС**

**Комментарий:** *точно так же, как и при эндоподтеканиях типа I, эндоподтекания этого типа подвергают аневризму прямому воздействию аортального давления с последующим риском разрыва [263]. Поэтому оправдано незамедлительное вмешательство, прежде всего путем частичной или полной эндоваскулярной переустановки. Может потребоваться переход к открытому вмешательству при неэффективности эндоваскулярных методов.*

**Эндоподтекания IV типа.** Под эндоподтеканиями IV типа понимают наличие кровотока через неповрежденный аортальный стент-графт, обусловленное пористой тканью, в течение первых 30 дней после процедуры. Это обозначение не применимо к разрывам ткани протеза или сохранению кровотока через ткань в течение более чем 30 дней, что следует классифицировать как эндоподтекание типа IIIВ.

Согласно обзору разрывов после EVAR, о которых сообщалось в литературе до 2008 г., не было обнаружено случаев разрыва из-за эндоподтекания типа IV [263]. При использовании большинства современных изделий эндоподтекание типа IV встречается редко и не требует повторного вмешательства.

**Неопределенное эндоподтекание.** Термином «неопределенное эндоподтекание» обозначают эндоподтекания, которые обнаруживают при визуализирующих исследованиях, но которые не имеют определенного источника.

**Эндотензия.** Увеличение аневризматического мешка более чем на 5 мм без признаков эндоподтекания при визуализирующих исследованиях классифицируют как эндотензию. Она может возникать вследствие эндоподтекания, которое не определяется из-за неоптимального проведения визуализирующих исследований или ограничений доступных методов визуализирующих исследований.

Эндотензия может привести к разрыву АБА, хотя это случается крайне редко, и в литературе описаны только единичные случаи [263].

### Рекомендация 51

- Значимое увеличение размера аневризматического мешка после эндоваскулярной реконструкции аневризмы брюшной аорты без видимого эндоподтекания по результатам стандартного визуализирующего исследования рекомендуется рассматривать в качестве основания для дополнительного диагностического обследования с использованием альтернативных методов визуализации, чтобы исключить наличие неидентифицированного эндоподтекания, при этом также рекомендуется проведение соответствующего лечения [263, 274, 275, 276].

#### УДД 4

#### УУР С

**Комментарий:** как и при эндоподтекании типа II, лечение показано при значительном увеличении аневризматического мешка ( $> 1$  см), оно заключается в переустановке или эксплантации стент-графта и открытой замене. В серии из 100 пациентов, нуждающихся в эксплантации стент-графта, эндотензия была причиной только в шести случаях [276].

#### 3.15.4 Изменение аневризматического мешка

Изменения диаметра аневризматического мешка следует описывать за конкретный период последующего наблюдения. В отчетах о сложной эндоваскулярной реконструкции аорты также следует указывать клиническую корреляцию диаметра аневризматического мешка и наличия эндоподтеканий или других осложнений. Поскольку размер может изменяться в каждом из трех измерений, важными параметрами являются как объем, так и диаметр мешка. Кроме того, для оценки изменений размеров мешка необходимы сравнения между исследованиями, выполненными в разные моменты времени. Сравнительно небольшие изменения диаметра обычно не имеют клинического значения и могут с трудом поддаваться точному измерению. Под «увеличением» или «сокращением аневризматического мешка» понимают увеличение или уменьшение диаметра более чем на 5 мм или измеренного объема более чем на 5 % соответственно. Оценку изменений размеров мешка рекомендуется проводить путем сравнения с предыдущими результатами с использованием одного и того же метода визуализирующего исследования на стандартизированных сегментах аорты.

#### 3.15.5 Миграция стент-графта

Миграция стент-графта обычно определяется как смещение стент-графта на  $>10$  мм по сравнению с фиксированными анатомическими ориентирами, подтвержденными на реконструкциях КТ-изображений по осевой линии потока, или любая миграция, приводящая к появлению симптомов или повторному вмешательству [277]. В то время как

миграция стент-графта была частым явлением для стент-графтов раннего поколения, разработка методов активной супра- или инфраренальной фиксации в современных стент-графтах привело к уменьшению ее распространенности [278]. Миграция может привести к эндоподтеканию I типа, разъединению модулей стент-графта, его перекручиванию и окклюзии. Факторами риска проксимальной миграции являются короткая проксимальная фиксация, изогнутая шейка, большой размер аневризмы и тип стент-графта [277, 283, 284]. Роль чрезмерного размера является спорной, однако есть признаки того, что превышение размера стент-графта больше чем на 30 % относительно номинального может повышать риск миграции [285, 286]. Прогрессирование заболевания с расширением шейки может быть причиной поздней миграции и связано с исходным диаметром шейки [287]. Однако важно отметить, что большинство исследований, касающихся факторов риска проксимальной миграции изделия, проводятся на серии случаев со стент-графтами предыдущего поколения, когда миграция была относительно частой проблемой.

Миграция в краниальном направлении также может происходить в дистальной зоне имплантации стент-графта из-за изменения морфологии аневризмы или уменьшения размеров аневризматического мешка после EVAR. Для снижения риска проксимальной миграции стент-графта было предложено, чтобы длина фиксации подвздошного компонента составляла >20 мм или, предпочтительно, до ВПА [288-290]. EVAR с расширенными подвздошными ответвлениями связана с более высоким риском развития дистального эндоподтекания [288, 290].

### **3.16 Оценка клинических и морфологических показателей исхода**

Основной целью сложной эндоваскулярной реконструкции аорты является предотвращение смерти вследствие заболевания аорты или связанных с ним вмешательств. Поскольку аневризматический мешок остается интактным, признаки безрезультатности лечения могут проявиться за несколько лет до разрыва аневризмы или смерти. Поэтому важно описывать другие суррогатные показатели успешного лечения и эффективности устройства, которые позволяют выявить безрезультатность лечения до того, как произойдет разрыв аневризмы. Эти конечные точки могут возникать во время операции или в любой момент после ее завершения. Например, для определения успешного выключения аневризматического мешка требуется отсутствие эндоподтекания типа I или типа III, а также стабильный диаметр или объем аневризматического мешка. Признаки увеличения аневризматического мешка указывают на неполное выключение аневризмы и на сохраняющийся риск ее разрыва. Изменения размеров аневризматического мешка (диаметр, объем) являются важным критерием, хотя

небольшие различия диаметра могут быть связаны с различными методами измерения и не иметь клинического значения.

Прогрессирование заболевания аорты может проявляться изменением площади участка, выбранного в качестве зоны герметизации («шейки аорты»), или изменением диаметра и морфологии аневризматического мешка. Измерения смещения устройства, наложения стент-графтов и конфигурации боковых ветвей, а также перекрытия или разъединения модулей эндопротеза служат индикаторами стабильности устройства при всех типах сложных эндоваскулярных реконструкций. В этих случаях важно описать суррогатные показатели сохранения боковых ветвей, включая проходимость, эндоподтекание из целевого сосуда и целостность модулей эндопротеза. В **Таблица 14** обобщены важные показатели морфологических и технических исходов, включая диаметр, длину, объем, эндоподтекание, размеры места прикрепления, смещение, извитость и морфологию ветвей сосудов.

*Таблица 14. Предлагаемые морфологические переменные для оценки исходов эндоваскулярной реконструкции аорты фенестрированным и браншированным стент-графтом*

Переменная	Определение
Изменения аневризматического мешка	Значения максимального и минимального диаметра, длины и объема аневризмы должны измеряться по одной и той же методике в одном и том же месте
Увеличение	Увеличение диаметра мешка более чем на 5 мм по сравнению с результатом исходного обследования, выполненного непосредственно до или после (в течение 1 месяца) имплантации стент-графта
Сокращение	Уменьшение диаметра мешка более чем на 5 мм по сравнению с результатом исходного обследования, выполненного непосредственно до или после (в течение 1 месяца) имплантации стент-графта
Стабильность	Изменение диаметра мешка менее чем на 5 мм
Объем	Общий объем аневризмы, измеренный в пределах стенки нативной аорты
Полное разрешение аневризмы	Термин, используемый для описания объема аневризматического мешка < 10 % от исходного объема
Классификация эндоподтекания	(Рисунок 15)
Тип IA	Проксимальная зона герметизации в аорте
Тип IB	Дистальная зона герметизации в аорте или подвздошной артерии
Тип IC	Зона герметизации целевого сосуда или окклюдер ветви аорты / подвздошной артерии (например, окклюдер подключичной или подвздошной артерии)
Тип II	Ретроградное эндоподтекание через проходимую боковую ветвь аорты (например, поясничную, межреберную, добавочную почечную артерию или нижнюю брыжеечную артерию)
Тип IIIA	Разъединение или недостаточное сцепление модулей в основном аортальном компоненте протеза, раздвоенном устройстве или

	удлинительных стентах подвздошных артерий
Тип IIIВ	Разрыв ткани протеза
Тип IIIС	Разъединение или неудачное сцепление соединительного стента целевого сосуда
Тип IV	Кровоток из пористой ткани эндопротеза менее чем через 30 дней после установки
Неопределенный	Кровоток определяется методами визуализации, но источник не обнаружен
Сложный или смешанный	Выявлены множественные источники эндоподтекания (например, тип I и тип III)
Смещение	Перемещение более чем на 10 мм в проксимальном или дистальном направлении

### 3.16.1 Критерии первичного и вторичного исхода

«Основным критерием исхода» сложной эндоваскулярной реконструкции, который служит показателем эффективности лечения, является предотвращение разрыва аневризмы и смерти, связанной с первичным заболеванием аорты, с операцией или со вторичным вмешательством для лечения этой патологии. «Вторичные критерии исхода» описаны в **Таблица 15** и включают другие проблемы, связанные с прогрессированием заболевания, отказом устройства (например, смещением, разрушением, тромбозом конечности), эндоподтеканием, вторичными вмешательствами и другими осложнениями, ограничивающими образ жизни или приводящие к инвалидности (например, параплегия, инсульт). Отдельным типом неудачи эндоваскулярной реконструкции аорты является переход на открытую хирургическую реконструкцию.

*Таблица 15. Рекомендуемые критерии первичного и вторичного исхода для отчетов по фенестрированным, браншированным и параллельным стент-графтам*

Конечная точка	Описание
Критерии первичного исхода	
Летальность, связанная с первичным заболеванием аорты	
Повторные вмешательства для лечения исходного заболевания аорты	Переход на открытое вмешательство, эндоваскулярное или открытое вмешательство по поводу эндоподтекания
Разрыв аневризмы	
Летальность от всех причин	
Критерии вторичного исхода	
Признаки прогрессирования заболевания аорты	Увеличение аневризмы на 5 мм и более
Отказ устройства	Смещение на расстояние $\geq 10$ мм, разрушение устройства, потеря целостности устройства
Эндоподтекания	
Повторные вторичные вмешательства	Лечение стеноза или окклюзии ветвей сосудов, эмболизация
Осложнения, приводящие к	Инсульт, параплегия



существенным ограничениям образа жизни или к инвалидизации	
Нарушение функции сердца	Инфаркт миокарда, застойная сердечная недостаточность, ишемия миокарда с необходимостью вмешательства
Явления со стороны почек	Инфаркт почки, снижение функции почек, почечная недостаточность
Явления со стороны брыжейки	Ишемия, резекция
Явления со стороны дыхательной системы	Дыхательная недостаточность, продленная интубация

Определение успеха сложной эндоваскулярной реконструкции должно учитывать как клинические, так и рентгенологические критерии, а также определения из предшествующих стандартов предоставления отчетности по EVAR, TEVAR и открытой хирургической реконструкции [105, 194, 291].

**Технический успех.** Понятие «технический успех» характеризует события, происходящие за период от начала до окончания эндоваскулярной процедуры. Эта конечная точка относится к возможности доставки аортального компонента протеза и всех компонентов боковых ветвей, необходимых для сохранения целевого сосуда, в ходе эндопротезирования сложной аневризмы. Кроме того, в определение технического успеха обязательно входит успешное выключение аневризматического мешка. С момента первоначального описания этого показателя в предыдущих версиях стандартов предоставления отчетности было обнаружено, что у некоторых пациентов с интраоперационным эндоподтеканием типа I или III возможно раннее спонтанное разрешение эндоподтекания за период пребывания в больнице или в первые недели после операции.

Поэтому предлагается модифицированное определение технического успеха, основанное на соответствии следующим критериям:

- Успешный доступ к артериальной системе с использованием удаленного артериального доступа, чрескожной методики или открытых хирургических кондуитов;
- Успешная доставка и установка аортального стент-графта и всех компонентов модульного стент-графта;
- Успешная катетеризация боковой ветви и установка соединительных стентов с восстановлением и поддержанием кровотока во всех целевых сосудах;
- Отсутствие эндоподтекания типа I и III, определенных при завершающей ангиографии, более чем через 30 дней по данным подтверждающего визуализирующего

исследования (КТА, магнитно-резонансная ангиография [МРА] или дуплексное ультразвуковое исследование);

- Пройодимость всех компонентов модульного стент-графта аорты и компонентов боковых ветвей.

Первичный технический успех определяют исходя из назначенного лечения, и он требует успешного введения и установки устройства без перехода на хирургическое вмешательство или смерти пациента, эндоподтеканий типа I или типа III, окклюзии ветви или обструкции ножки эндопротеза.

Определение первичного технического успеха допускает использование дополнительных модульных компонентов, стентов или ангиопластики и вспомогательных хирургических процедур во время первичной процедуры. Термины «первичный ассистированный технический успех» и «вторичный технический успех» применяют для описания любых незапланированных, но вынужденных эндоваскулярных или хирургических процедур соответственно. Особо следует отметить «канальные» эндоподтекания (в случае параллельных стент-графтов), которые следует рассматривать как эндоподтекания типа IA. Следует указать временные характеристики эндоподтекания, учитывая, что «канальные» эндоподтекания могут присутствовать при исходной ангиографии и спонтанно разрешаться в течение первых 30 дней при обследовании методом КТА. В нескольких исследованиях, включая спонсируемые промышленностью исследования применимости, было предложено определение технического успеха с оценкой эндоподтеканий типа I и типа III методом КТА через 30 дней.

**Клинический или терапевтический успех.** «Первичный клинический» или «терапевтический успех» определяют на основе анализа в соответствии с назначенным лечением и включает успешную установку и имплантацию модулей эндопротеза аорты и боковых ветвей с критериями, описанными выше для технического успеха, вместе с отсутствием важных клинических последствий, приводящих к стойкой инвалидизации пациента. К таким последствиям относятся смерть, разрыв аневризмы, инфицирование трансплантата, переход на открытую хирургическую реконструкцию и развитие осложнений (таких как стойкая параплегия, инвалидизирующий инсульт и хронический диализ). Под «сохраняющимся первичным клиническим успехом» понимают отсутствие незапланированных вторичных хирургических или эндоваскулярных процедур для лечения заболевания аорты, по поводу которой первоначально выполнялось сложная эндоваскулярная реконструкция аорты. К этому определению не относятся запланированные вторичные процедуры в отношении «преднамеренных эндоподтеканий», такие как закрытие временных перфузионных ветвей аневризматического мешка,

предотвращающих повреждение спинного мозга во время реконструкции обширных АГБА. Клинический успех определяется на основе соблюдения всех следующих критериев:

- Технический успех;
- Отсутствие смерти вследствие первоначальной процедуры, вторичного вмешательства или причин, связанных с аортой;
- Отсутствие устойчивого эндоподтекания типа I или типа III;
- Отсутствие расширения аневризматического мешка  $>5$  мм;
- Отсутствие смещения устройства на расстояние  $>10$  мм;
- Отсутствие отказа устройства из-за нарушения его целостности;
- Отсутствие разрыва аневризмы;
- Отсутствие перехода на открытую хирургическую реконструкцию;
- Отсутствие стойкой параплегии, инвалидизирующего инсульта или диализа в результате первоначальной операции или вторичного вмешательства для лечения исходного заболевания аорты.

Под «*первичным ассистированным клиническим успехом*» понимают клинический успех, который достигли изначально и поддерживают дополнительными вторичными вмешательствами для достижения указанных выше целей; таким образом, первоначальный клинический успех не прерывается. Под «*вторичным клиническим успехом*» понимают первоначальный клинический успех, который был прерван безрезультатным лечением и успешно скорректирован вторичным вмешательством, например, при успешном лечении эндоподтекания типа I, типа II или типа III. И наоборот, под «*клинической неудачей*», или «*безрезультатностью лечения*» понимают смерть от осложнений исходной операции или вторичного вмешательства, разрыв аневризмы, переход на открытую хирургическую реконструкцию, устойчивое эндоподтекание типа I или типа III, расширение аневризматического мешка  $>5$  мм, смещение эндопротеза  $>10$  мм, инфекцию или тромбоз.

### **3.17 Визуализирующие исследования после EVAR**

Целью послеоперационного визуализирующего исследования является прогнозирование или выявление осложнений. В рамках последующего наблюдения после EVAR могут использоваться различные методы визуализации. Перечень методов визуализации и их положительных и отрицательных характеристик представлен в **Таблица 16**. Как правило, КТА и/или УЗДС составляют основу для визуализации в рамках последующего наблюдения после EVAR [292].

**Таблица 16.** Методы визуализации, применимые для выявления осложнений эндоваскулярной реконструкции аневризмы и используемые при последующем наблюдении (с изменениями по материалам Dellagrammaticas и соавт. [293]).

	Метод визуализации						
	РБП	УЗДС	КУ-УЗДС	КТ	КТА	МРА	ПЭТ-КТ
<b>Выявление возможного осложнения EVAR</b>							
Увеличение аневризматического мешка	Нет	Да	Да	Да	Да	Да	Да
Эндоподтекание	Нет	Да	Да	Нет	Да	Да	Нет
Зона герметизации и перекрытие компонентов	Да	Ограничено	Ограничено	Да	Да	Нет	Да
Миграция	Да	Ограничено	Ограничено	Да	Да	Нет	Да
Перегиб или окклюзия ответвления	Нет	Да	Да	Перегиб	Да	Да	Перегиб
Инфицирование стент-графта	Нет	Ограничено	Ограничено	Ограничено	Да	Да	Да
Риски	Ионизирующее излучение	Ни один из известных	Ни один из известных	Ионизирующее излучение	Ионизирующее излучение. Контраст-индуцированная нефропатия	Риск нефрогенного системного фиброза, если рСКФ < 30	Ионизирующее излучение
Технические аспекты	Воспроизводимость затруднена из-за изменения положения пациента	Зависит от специалиста, проводящего исследование, и пациента	Как и для УЗДС	Отсутствуют	Важно время введения контрастного вещества	Не подходит для пациентов с ферромагнитными стентами и кардиостимуляторами. Артефакты.	Неспецифические маркеры воспаления / пролиферации клеток, риск ложноположительных результатов.

Подходит в качестве единственного метода при последующем наблюдении после EVAR	Нет, в сочетании с УЗДС / КУ-УЗДС	Нет, в сочетании с КТ или РБП ± КУ-УЗДС	Нет, в сочетании с КТ или РБП	Нет, в сочетании с УЗДС / КУ-УЗДС	Да	Нет, в качестве дополнения к КТ/РБП + УЗДС / КУ-УЗДС	Нет, только при подозрении на инфицирование
<p>EVAR — эндоваскулярная реконструкция аневризмы; РБП — рентгенография брюшной полости; УЗДС — ультразвуковое дуплексное сканирование; КУ-УЗДС — ультразвуковое дуплексное сканирование с контрастным усилением; КТ — компьютерная томография; КТА — КТ-ангиография; МРА — магнитно-резонансная ангиография; рСКФ — расчетная скорость клубочковой фильтрации.</p>							

### 3.17.1 Рентгенография брюшной полости

Традиционно рентгенография брюшной полости (РБП) в переднезадней и боковой проекциях использовалась в рамках последующего наблюдения для выявления переломов и миграции стента [294]. Однако этот метод визуализации крайне ограничен в обнаружении возможных осложнений EVAR и, следовательно, не подходит в качестве единственного метода визуализации для последующего наблюдения. Поскольку миграция и переломы стента в современной эндоваскулярной практике встречаются редко, а также в связи с развитием трехмерной компьютерной томографии роль РБП в качестве метода визуализации при последующем наблюдении ограничена.

### 3.17.2 Ультразвуковое дуплексное ангиосканирование

УЗДС обеспечивает возможность многократного и надежного измерения максимального диаметра аневризмы при низких затратах и без воздействия на пациента ионизирующего излучения или нефротоксичного контрастного вещества. Результаты измерения диаметра с помощью УЗДС нельзя напрямую сравнивать с результатами измерений при КТ [295], и поэтому для оценки динамики изменения размеров аневризматического мешка после EVAR требуются повторные исследования с использованием одного и того же метода визуализации. Добавление цветовой дуплексной визуализации дает возможность выявлять эндоподтекания, в том числе направление потока и форму волны [296]. В метаанализе данных 21 исследования по сравнению УЗДС и КТ, чувствительность выявления эндоподтеканий с помощью УЗДС составила 0,77, а специфичность 0,97 [292]. Добавление микропузырьков в качестве контраста при УЗИ увеличивает чувствительность УЗДС до 0,98, но снижает специфичность до 0,88. По мере

дальнейшего совершенствования ультразвуковой визуализации сочетание трехмерного измерения объема и УЗИ с контрастным усилением может еще больше повысить роль УЗДС для последующего наблюдения после EVAR [297]. Недостатком УЗДС является то, что оно зависит от факторов, связанных со специалистом, выполняющим исследование, и пациентом (например, ожирение, грыжи, наличие кальциноза), и текущая визуализация с помощью УЗДС не дает возможности надежно оценить длину зоны герметизации, перекрытие стент-графта и миграцию изделия.

### **3.17.3 Мультиспиральная компьютерная томографическая ангиография**

КТ-ангиография (КТА) позволяет оценить и выявить большинство осложнений EVAR (Таблица 16). КТ-изображения могут быть получены в результате одного сканирования (нативная или артериальная фаза контрастирования), двух сканирований (нативная + артериальная фаза или артериальная + отсроченная фаза контрастирования) или трех сканирований (визуализация в нативную, артериальную и отсроченную фазы контрастирования) [298]. Визуализация в отсроченную фазу контрастирования (венозные и/или портальные последовательности) важна для исключения кровотока в аневризме при поиске эндоподтеканий. К отрицательным аспектам КТ относятся риски, связанные с ионизирующим излучением, которое может стать проблемой, особенно когда требуются частые повторяющиеся визуализирующие исследования, а также применение нефротоксичного контрастного средства у пациентов с возможным предшествующим нарушением функции почек. Кроме того, КТ может привести к обнаружению других случайных находок [299].

### **3.17.4 Магнитно-резонансная компьютерная томография**

МРТ можно использовать у отдельных пациентов для последующего наблюдения после EVAR. Измерения диаметра аневризмы могут быть надежно выполнены с помощью МРТ, и полученные результаты сопоставимы с данными измерений, выполняемых с помощью КТ [300]. В систематическом обзоре данных одиннадцати исследований по сравнению результатов обследования с помощью МРТ и КТ после EVAR МРТ оказалась более чувствительной в отношении выявления эндоподтекания типа II [301]. Таким образом, МРТ может играть особую роль в визуализирующих исследованиях у пациентов с увеличением размеров аневризматического мешка после EVAR, когда на КТА получены отрицательные или неуверительные результаты. Использование ферромагнитных стент-графтов приводит к появлению значительных артефактов, которые затрудняют анализ изображений.

### **3.18 Особенности послеоперационного наблюдения после EVAR (мониторинг)**

Из-за риска осложнений, связанных с протезом, и его разрыва после EVAR считается обязательным регулярное проведение визуализирующих исследований в рамках последующего наблюдения. Действующие инструкции по применению для стент-графтов включают рекомендации относительно регулярного последующего наблюдения с проведением до пяти КТ-обследований в течение первого года после операции [302, 303]. Эти стандартные процедуры интенсивного последующего наблюдения были изменены в предыдущей версии руководства ESVS.

Однако истинная ценность профилактических регулярных визуализирующих исследований в рамках последующего наблюдения после EVAR остается неопределенной. При рутинном наблюдении редко выявляют значимые признаки, требующие повторного вмешательства [304, 305]. Симптомы присутствуют у большинства пациентов, которым требуется повторное вмешательство после EVAR. Соблюдение рекомендаций в отношении ежегодного профилактического обследования с проведением визуализирующих исследований является недостаточным, и нарушение графика последующего наблюдения, по-видимому, не влияет на смертность в отдаленном периоде или частоту разрывов после имплантации [306, 307]. Несмотря на четкие рекомендации, стандартные процедуры последующего наблюдения значительно различаются в разных центрах [308]. Существуют возможности стратификации пациентов на основе ранних результатов визуализирующих исследований в отношении риска поздней неудачи [309-311]. Регулярное профилактическое последующее наблюдением с проведением визуализирующих исследований сопряжено со значительными затратами, что влияет на пожизненную стоимость EVAR и экономические оценки здоровья. Таким образом, желательна дальнейшая стратификация пациентов и сокращение объема визуализирующих исследований после EVAR, в которых нет необходимости.

#### **3.18.1 Последующее наблюдение в раннем послеоперационном периоде**

Для оценки успеха вмешательства в рамках последующего наблюдения после EVAR в раннем послеоперационном периоде требуется проведение клинического обследования и визуализирующих исследований. Целью первого обследования при последующем наблюдении осмотра является клиническая оценка восстановления состояния пациента, осложнений, связанных с доступом, и надежности исключения аневризмы. Ранняя КТА в дополнение к клиническому обследованию позволяет охватить все эти аспекты. С помощью УЗДС можно проверить отсутствие эндоподтекания и оценить проходимость ответвлений и кровотоков в стент-графте. Поскольку УЗДС не позволяет оценить перекрытие стент-графта, длину участка герметизации и перегиб,

может потребоваться расширение обследования с помощью КТ без контрастирования. По мере дальнейшего совершенствования интраоперационная ангиография в сочетании с конусно-лучевой КТ может заменить послеоперационную КТА для оценки завершенности вмешательства [313], однако для этого требуются дальнейшие исследования.

### **3.18.2 Стратификация пациентов во время последующего наблюдения**

После первого послеоперационного обследования стратификация пациентов по риску поздних осложнений позволит снизить общее бремя последующего наблюдения после EVAR. Наличие эндоподтекания в раннем периоде последующего наблюдения является важным индикатором возможных поздних осложнений или необходимости повторного вмешательства [312]. Хотя значимость эндоподтекания типа II ставится под сомнение, известно, что стойкое эндоподтекание типа II может привести к увеличению размеров аневризматического мешка и утрате надлежащей герметизации [314]. Таким образом, целесообразно осуществлять динамическое наблюдение за пациентами с эндоподтеканием типа II, выявленном при первой КТ в послеоперационном периоде, уделяя особое внимание оценке размеров аневризматического мешка с помощью дуплексного сканирования. Увеличение размера аневризматического мешка на  $\geq 1$  см должно стать основанием для дополнительного визуализирующего исследования с помощью КТА и повторного вмешательства в случае необходимости.

Риск неудачи EVAR также в значительной степени связан с соответствием стент-графта анатомическим особенностям пациента. У пациентов, которым была выполнена EVAR вне ИПП производителя, отмечается высокий риск поздней неудачи вмешательства, предположительно из-за отсутствия надлежащей герметизации (Schanzer Circulation 2011). Долгосрочный успех EVAR зависит от адекватной герметизации стент-графтом неизменной артериальной стенки выше и ниже аневризмы. Таким образом, приведенные выше результаты указывают на важность надлежащей герметизации для долгосрочного успеха EVAR. Прогностическая ценность первой послеоперационной КТ и оценки надлежащей герметизации ( $\geq 10$  мм проксимально и дистально) для прогнозирования отдаленного исхода EVAR была установлена в ряде исследований [309, 311, 315].

Уменьшение размеров аневризматического мешка во время последующего наблюдения указывает на успешное исключение аневризмы из артериального кровообращения, находящегося под высоким давлением, и, как было показано, это является предиктором низкого риска неудачи EVAR в течение первых пяти лет после операции [310, 316]. Уменьшение размеров аневризматического мешка более вероятно



возникает у пациентов с благоприятной анатомией аневризмы и надлежащей герметизацией, а также у пациентов без эндоподтекания [316].

### 3.18.3 Алгоритм последующего наблюдения после EVAR

#### Рекомендация 52

- После эндоваскулярной реконструкции аорты рекомендуется раннее (в течение 30 дней) послеоперационное последующее наблюдение, включающее в себя визуализирующее исследование (КТ-ангиография) стент-графта для оценки наличия эндоподтекания, перекрытия компонентов и длины зоны герметизации [310, 311, 317].

#### УДД 2

#### УУР В

**Комментарий:** Современный алгоритм последующего наблюдения после EVAR должен включать визуализирующее исследование в раннем послеоперационном периоде с целью определения наличия эндоподтекания и оценки прилегания стент-графта к артериальной стенке.

После этого возможна стратификация пациентов на три группы на основании результатов первоначального визуализирующего исследования (Рисунок 16):

- **группа низкого риска** (отсутствие эндоподтекания, анатомия соответствует описанию в ИПП, надлежащее перекрытие и герметизация проксимального и дистального прилегания стент-графта к стенке артерии  $\geq 10$  мм) может быть рассмотрена для ограниченного последующего наблюдения с отсроченным проведением визуализирующего исследования в пределах пяти лет после реконструкции;
- **группа промежуточного риска** (надлежащее перекрытие и герметизация, однако наличие эндоподтекания типа II). Пациенты из этой группы подлежат последующему наблюдению для оценки увеличения или уменьшения размеров аневризматического мешка. Пациентов с уменьшением размеров аневризматического мешка на  $\geq 1$  см при наличии эндоподтекания типа II можно отнести к группе низкого риска неудачи с ограничением последующего наблюдения, как и для группы низкого риска;
- **группа высокого риска** (наличие эндоподтекания типа I или типа III, ненадлежащее перекрытие или герметизация  $<10$  мм). У таких пациентов потребность в повторном вмешательстве должна оцениваться на основании результатов исследований. При этом повторное вмешательство рекомендуется при эндоподтекания типа I или типа III или перегибе стент-графта. У пациентов с ненадлежащим перекрытием или герметизацией  $<10$  мм, с отсутствием признаков эндоподтекания, рекомендуется повторное визуализирующее исследование, в первую очередь КТА, для точной оценки

перекрытия, герметизации, эндоподтекания и увеличения размеров аневризматического мешка во время последующего наблюдения.

*Рекомендация 53*

- У пациентов с низким риском неудачи эндоваскулярной реконструкции аорты после первой послеоперационной КТА рекомендуется стратификация для менее частого проведения визуализирующих исследований в рамках последующего наблюдения в соответствии с нижеприведённым алгоритмом (Рисунок 16) [309-311, 315].
- Предпочтительный метод ежегодной визуализации (КТ или УЗДАС) для наблюдения пациентов, перенесших EVAR, после первой послеоперационной КТА определяется консилиумом сосудистой команды.

УДД 2

УУР В

**Комментарий:** *клинический успех EVAR по прошествии пяти лет после операции менее изучен, так как в большинстве текущих отчетов основное внимание уделяется пятилетним результатам [310, 311, 304]. Имеются данные о значительном повышении частоты разрывов в отдаленном периоде после EVAR, возможно, из-за прогрессирования заболевания. Таким образом, всем пациентам, которым была выполнена EVAR, рекомендуется повторное визуализирующее исследование аорты через пять лет после первоначальной реконструкции в соответствии с рекомендацией.*

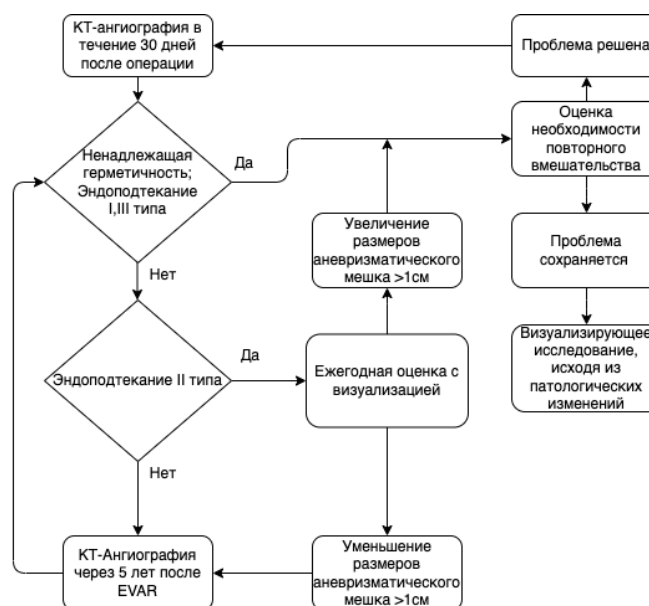


Рисунок 16. Алгоритм последующего наблюдения после эндоваскулярной реконструкции аневризмы со стратификацией пациентов на основании результатов первоначального визуализирующего исследования. Всем пациентам должно быть предложено пожизненное последующее наблюдение включающее в себя проведение КТ не реже одного раза в 5 лет. При необходимости более частые визуализирующие исследования могут быть выполнены с помощью КТ или ультразвукового дуплексного сканирования в зависимости от цели визуализирующего исследования (для оценки длины

*участка герметизации и целостности стент-графта требуется КТ, оценка наличия эндоподтекания и размеров аневризматического мешка может быть выполнена с помощью ультразвукового дуплексного сканирования). УЗДАС — ультразвуковое дуплексное ангиосканирование;*

Данная схема последующего наблюдения после EVAR показана при использовании стандартных изделий, предназначенных для EVAR. Сложные процедуры EVAR, в частности EVAR с использованием фенестрированных/браншированных стент-графтов, пациенты, которым реконструкция выполняется с использованием параллельных стент-графтов по типу «дымохода» или новыми системами изделий, предназначенными для EVAR и основанными на нестандартной технологии, требуют индивидуального подхода к последующему наблюдению, исходя из используемого изделия, реконструкции и предполагаемого риска поздней неудачи.

### **3.19 Показания к открытой хирургической реконструкции**

Основные показания к проведению ОХ АБА в эпоху эндоваскулярной хирургии

- Дегенеративные АБА с благоприятной анатомией при невысоком риске смертельного исхода и осложнений, и высокой ожидаемой продолжительности жизни
- Дегенеративные АБА с неблагоприятной анатомией (ЮАБА) при невысоком риске смертельного исхода и осложнений
- Воспалительные АБА при выраженном гидронефрозе и предположительно низком риске смертельного исхода и осложнений
- Микотические АБА
- Тромбированные АБА и сочетание ААА и синдрома Лериша
- АБА при наличии добавочных почечных артерий
- АБА у пациентов с наследственными заболеваниями соединительной ткани
- Проведение ОЛ в отдаленном периоде после EVAR
- Разрыв АБА в условиях:
  - выраженной нестабильности гемодинамики;
  - неблагоприятной анатомии;
  - наличия обширной забрюшинной гематомы;
  - наличия первичной аорто-дуоденальной фистулы.

### **3.20 Открытая реконструкция**

#### **3.20.1 Типы протезов**

Наиболее часто используемым материалом в течение 60 лет был текстильный полиэфирный материал, в частности полиэтилентерефталат, широко известный под

названием Dacron. Разные производители используют разные виды герметизирующей пропитки (т. е. желатин, альбумин и т. д.) для получения нулевой пористости протеза. Для реконструкции аорто-подвздошного сегмента также используют вспененный политетрафторэтилен (PTFE). Нет никаких данных, позволяющих предположить, что какой-либо один протез будет лучше другого. Доступны сосудистые протезы с противомикробными веществами, такими как серебро или триклозан, однако нет доказательств, поддерживающих рутинное использование этих протезов для предотвращения инфицирования аортального протеза, или того, что профилактическое замачивание протеза в растворе рифампицина уменьшает риск его инфицирования [385].

В хирургии инфраренальной АБА могут применяться как вязанные протезы (Dacron), так и PTFE. В хирургии юкта- и спура-ренальной аорты – только вязанные сосудистые протезы.

### **3.20.2 Хирургический доступ**

Срединная лапаротомия (по белой линии живота от мечевидного отростка до лобка) является широко используемой техникой из-за ее гибкости и возможности относительно легкого доступа ко всем органам брюшной полости. Альтернативным доступом является поперечный подреберный разрез ниже грудной клетки, обеспечивающий хороший доступ к юкстаренальной, супраренальной и чревной частям аорты. В РКИ с участием пациентов с АБА была показана более низкая частота грыж после поперечного разреза, чем после вертикального [355]. В Кокрановском обзоре, однако, не было обнаружено клинически значимой разницы между срединным и поперечным разрезами при общих хирургических вмешательствах на органах брюшной полости [356], что было подтверждено в более позднем РКИ [357]. Следовательно, решение о разрезе должно приниматься с учетом предпочтений хирурга и факторов пациента.

### **3.20.3 Основные принципы открытого протезирования аорты**

Чтобы свести к минимуму риск тромбоза из-за стаза, гепарин, как правило, вводят системно перед поперечным пережатием. Приемлемые дозы находятся в диапазоне от 50 до 100 МЕ/кг [359], а эффективность гепарина можно проверить на основании результатов анализа активированного времени свертывания крови (АВС) для обеспечения адекватной антикоагулянтной активности [360]. После восстановления периферической перфузии может быть введен протамина сульфат для инактивации гепарина на основании результатов анализа АВС и наличия диффузного кровотечения.

#### Рекомендация 54

- Перед поперечным пережатием аорты рекомендуется внутривенное введение гепарина (50–100 МЕ/кг) [359].

#### УДД 1

#### УУР А

**Комментарий:** несмотря на то, что в систематическом обзоре были получены ограниченные доказательства эффективности гепарина при реконструкции АБА, его применение является общим принципом сосудистой хирургии.

#### Рекомендация 55

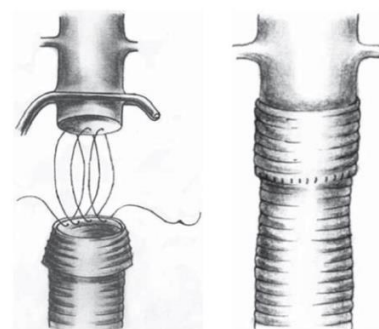
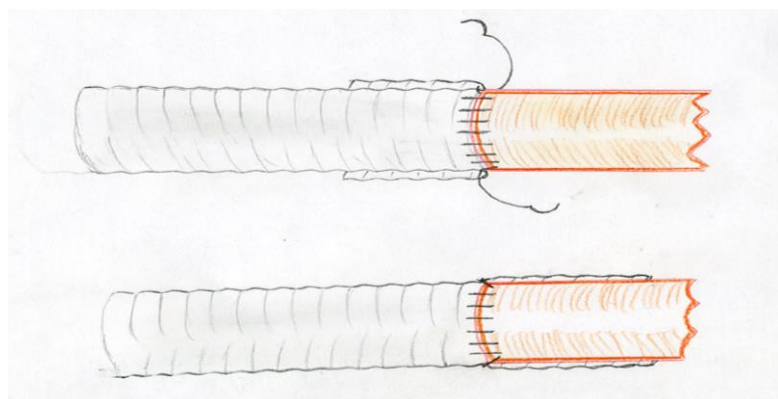
- Рекомендуется накладывать проксимальный анастомоз как можно ближе к почечным артериям, чтобы предотвратить дальнейшее развитие аневризмы в оставшемся инфраренальном сегменте аорты [361, 362].

#### УДД 3

#### УУР А

**Комментарий:** на клеточном уровне прогрессирующая фибриллярная дегенерация может также присутствовать в, казалось бы, здоровой шейке, что приводит к формированию проксимальной аневризмы или формированию ложной аневризмы анастомоза.

Проксимальный анастомоз «конец в конец» обычно накладывается непрерывным швом нерассасывающейся монофиламентной нитью (от 5–0 до 2–0). Для усиления шва в случае рыхлой ткани могут использоваться прокладки (например, протезы, бычий перикард, тефлон и т. д.). Простой прием в виде вывернутой манжеты того же протеза, которая затем разворачивается на непротезированный участок аорты до почечных артерий или даже проксимальнее, позволяет избежать описанных выше недостатков стандартного протезирования, но это возможно только при полном пересечении аорты, которое не подразумевается классической методикой внутримешковой резекции с сохранением задней стенки аорты.



Этапы наложения проксимального анастомоза с использованием укрепляющей манжеты.

*Рисунок 17. Методика наложения анастомоза с манжетой из сосудистого протеза. (Рисунок предоставил к. м. н. В. В. Шломин)*

Сохранение задней стенки аорты не всегда позволяет с достаточной степенью надежности создать заднюю губу анастомоза. Создание дистального соединения, зависит от того с какой артерией производится анастомозирование. Дистальный анастомоз накладывается аналогичным образом после выполнения стандартного противоэмболического алгоритма для предотвращения дистальной эмболизации.

Бифуркационные протезы должны быть оптимальной длины с целью облегчения повторного эндоваскулярного вмешательства, если это потребуется в будущем.

#### *Рекомендация 56*

- При открытой реконструкции аневризмы брюшной аорты рекомендуется сохранить приток крови хотя бы к одной внутренней подвздошной артерии для снижения риска развития ягодичной перемежающейся хромоты и ишемии толстой кишки [363-366].

### **УДЗ**

### **УУР В**

**Комментарий:** *при создании дистальных анастомозов с наружной подвздошной или общими бедренными артериями необходимо сохранить ретроградное поступление крови, как минимум, в одну ВПА.*

Время поперечного пережатия должно быть как можно короче, чтобы свести к минимуму ишемию нижней части тела, повреждение клеток и нарушение метаболизма. Забрюшинный доступ позволяет лигировать большую часть поясничных артерий до пережатия аорты, что сокращает время ишемии и кровопотерю.

Во время снятия зажима особенно важна координация с командой анестезиологов. Следует проверить дистальный кровоток: снятие зажима должно быть медленным.

#### **3.20.4 Аневризмы с неблагоприятной анатомией**

Для лечения АБА с неблагоприятной анатомией шейки (фактически юкстаренальных АБА или ЮАБА) применяются следующие варианты вмешательства: EVAR с применением фенестрированных эндопротезов (fenestrated EVAR, F-EVAR), EVAR с применением техники «дымоход» (chimney, ch-EVAR), EVAR с установкой имплантата-фиксатора EndoAnchor и ОЛ. А. Катсаргирис (A Katsargyris) и соавт. не выявили значимых различий в 30-дневной смертности у пациентов с ЮАБА после ОЛ (3,4 %), F-EVAR (2,4 %) и Ch-EVAR (5,3 %) [371]. Результаты этого исследования подтверждают, что ОХ — безопасный и эффективный вариант лечения пациентов с ЮАБА при невысоком риске смертельного исхода и осложнений [371]. Согласно результатам последнего многоцентрового исследования, при наличии соответствующих

показаний можно проводить открытое лечение ЮАБА с приемлемым риском смертельного исхода и осложнений и надежным долгосрочным результатом с точки зрения не только целостности эндопротеза, но и сохранения функции почек [372]. В клинических рекомендациях ESVS указано, что выбор между открытым и комплексным эндоваскулярным лечением ЮАБА зависит от состояния пациента, анатомии аневризмы, а также опыта хирурга и предпочтений пациента [323]. На наш взгляд, при невысоком риске смертельного исхода и осложнений и проведении вмешательства в клиниках с высоким потоком пациентов в качестве приоритетного варианта лечения дегенеративных ЮАБА следует рассматривать ОХ.

### **3.20.5 Аномалии строения почек**

Наличие добавочных почечных артерий и других аномалий строения почек осложняет проведение ОХ АБА. Наиболее значимой оказывается такая аномалия, как подковообразная почка (ПОП), которая встречается у менее чем у 0,2 % пациентов, нуждающихся в лечении АБА. Основную проблему при ОЛ АБА у пациентов с ПОП представляет наличие узкого перешейка между почками и нескольких добавочных почечных артерий (60 % случаев) [373, 374]. В первую очередь следует выбрать хирургический доступ. Чрезбрюшинный доступ подходит для лечения подвздошных и бедренных артерий (особенно с правой стороны) а также для точного выявления сосудистых аномалий и оценки анатомических особенностей ПОП. В то же время при формировании забрюшинного доступа слева проще сохранить кровоток в почечном перешейке и добавочных почечных артериях [322, 323, 367, 368]. Рассечение почечного перешейка может привести к некрозу почек, кровотечению, подтеканию мочи с образованием или без образования фистулы, сепсису и послеоперационной почечной недостаточности [375, 376]. Вместо этого почечный перешеек следует мобилизовать относительно передней стенки аневризмы. Целесообразно выполнить последовательное пережатие с целью уменьшения ишемии почек. После вскрытия аневризматического мешка под ПП устанавливают сосудистый протез [373, 374]. При установке протеза на месте АБА следует сохранить кровоток во всех добавочных почечных артериях диаметром более 3 мм [323]. Самый быстрый способ реимплантации важных добавочных почечных артерий — сформировать заплату по методике Карреля [373, 374].



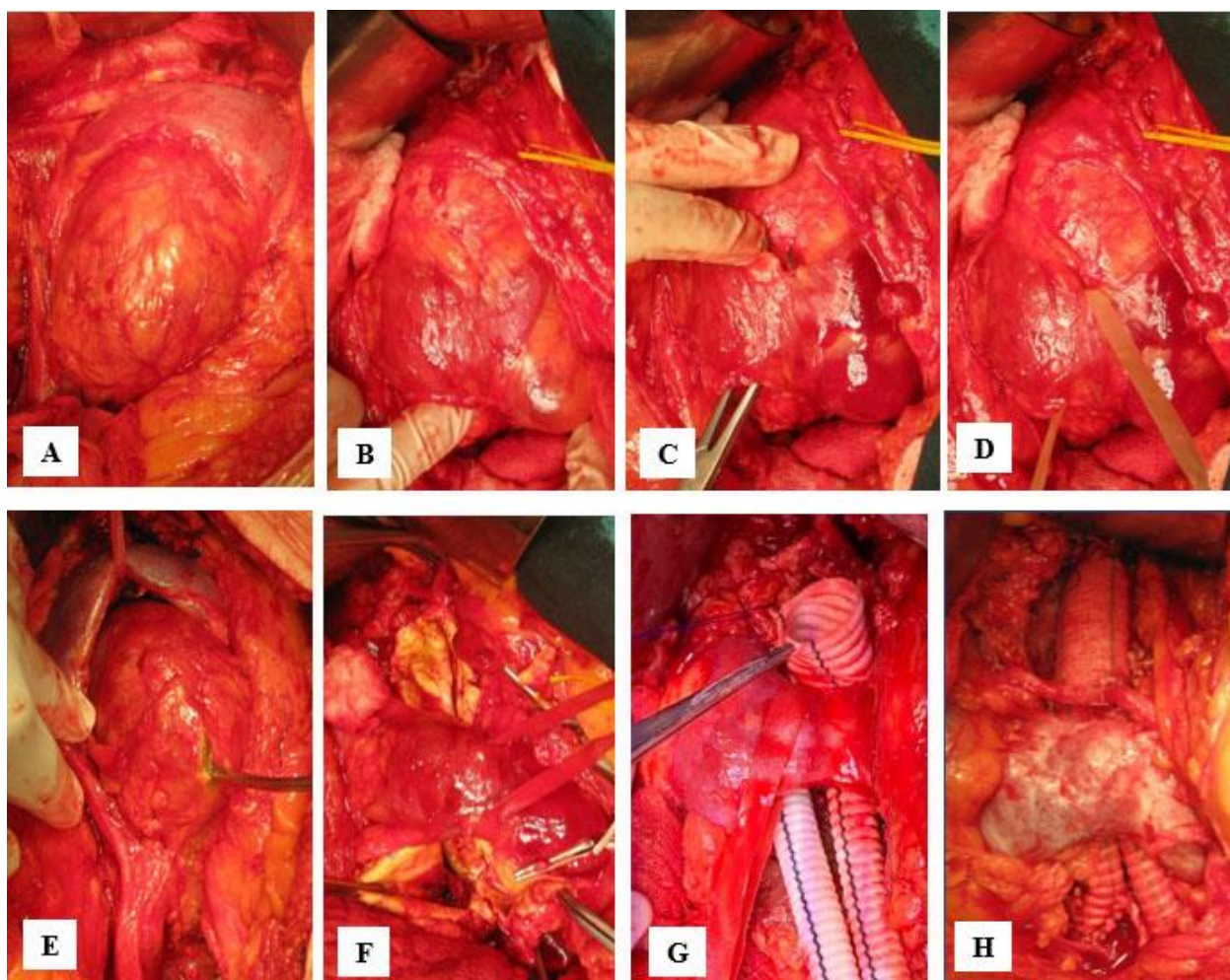


Рисунок 18. Мобилизация почечного перешейка относительно передней стенки аневризмы (А–D). После пережатия брюшной аорты (Е) и вскрытия аневризматического мешка (F) под передней стенкой протягивают протез (F, G). Реимплантации добавочных почечных артерий в протез с формированием заплаты по методике Карреля (H)

#### Рекомендация 57

- Возможность сохранения почечного перешейка и аномальных почечных артерий диаметром  $> 3$  мм рекомендуется рассматривать как при открытой, так и эндоваскулярной реконструкции аневризмы брюшной аорты с сопутствующим наличием подковообразной почки [377, 379, 380].

#### УДЗ

#### УУР В

**Комментарий:** Подковообразная почка (ПОП) является наиболее частой врожденной патологией почек, распространенность которой составляет 0,25 %. Сращение почек по медиальной поверхности перед аортой является основной характеристикой данной патологии. Одновременное наличие АБА и ПОП — это редкое явление, которое встречается только у 0,12 % пациентов. Вентрально расположенный почечный перешеек представляет собой техническую проблему во время



реконструкции АБА. Хирургическая реконструкция дополнительно осложняется аномалиями артерий, часто ассоциированными с ПОП [377, 378].

#### *Рекомендация 58*

- Ретроперитонеальный доступ для пациентов, нуждающихся в открытой хирургической или гибридной реконструкции при наличии анатомических возможностей рекомендуется рассматривать как предпочтительный вариант хирургического лечения аневризмы брюшной аорты с сопутствующим наличием подковообразной почки [378-380].

#### **УДД 3**

#### **УУР В**

**Комментарий:** при отхождении основных почечных артерий от аневризмы ретроперитонеальный доступ, по-видимому, является ценным методом сохранения вышележащего почечного перешейка для предотвращения некроза почек, развития кровотечений, утечки мочи и образования свищей, сепсиса и послеоперационной почечной недостаточности [377, 380]. Следует выполнить реанастомоз с протезом как можно большего количества добавочных почечных артерий [378, 380].

### **3.20.6 Нижняя брыжеечная артерия и внутренние подвздошные артерии**

Наличие ретроградного кровотока из НБА при нормальном внешнем виде ободочной кишки свидетельствует о её безопасной перевязке при проведении ОХ АБА. Такую перевязку следует выполнять в устье НБА с целью сохранения кровотока в левой ободочной артерии. Реимплантацию проходимой НБА следует рассмотреть при неудовлетворительном ретроградном кровотоке и повышенном риске развития ишемии ободочной кишки, который присутствует при окклюзии чревного ствола / верхней брыжеечной артерии, после резекции кишечника, при длительном пережатии аорты, массивной кровопотере во время и после операции, а также при отключении кровотока обеих внутренних подвздошных артерий [322, 323, 367, 368]. По той же причине рекомендуется сохранить кровоток как минимум к одной из проходимых внутренних подвздошных артерий.

#### *Рекомендация 59*

- При подозрении на недостаточную перфузию органов малого таза с риском ишемии толстой кишки рекомендуется реимплантация нижней брыжеечной артерии во время

открытой реконструкции аневризмы брюшной аорты [381, 382].

## УДД 2

## УУР В

**Комментарий:** шовное лигирование нижней брыжеечной артерии (НБА) следует выполнять в месте ее отхождения от аневризматического мешка, чтобы сохранить коллатеральное кровоснабжение толстой кишки слева. В литературе отсутствуют доказательства в поддержку реимплантации проходимой нижней брыжеечной артерии, однако иногда ее можно рассматривать в отдельных случаях при подозрении на недостаточную висцеральную перфузию с риском ишемии толстой кишки, например, если верхняя брыжеечная артерия окклюзирована, а НБА является важной коллатеральной ветвью. Часто необходимость такого вмешательства признается только во время операции, когда из НБА диаметром 3-5 мм нет хорошего струйного ретроградного кровотока или сигмовидная кишка остается ишемизированной после реконструкции аорты. При наличии сомнений следует выполнить реимплантацию НБА.

### 3.20.7 Закрытие хирургического доступа

Послеоперационная грыжа является хорошо известным осложнением лапаротомии и требует лечения у 7–26 % пациентов [383-385]. Частота послеоперационных грыж выше после срединного разреза, чем после ретроперитонеального доступа при ОХ [386]. Помимо послеоперационных раневых осложнений и ожирения, реконструкция АБА является независимым фактором риска развития послеоперационной грыжи [358].

Техника закрытия имеет решающее значение для снижения частоты раневых осложнений при срединных разрезах. Обычно рекомендуемой хирургической техникой является ушивание фасции частыми стежками и отношение длины шва к длине раны более четырех [387-389].

Ушивание брюшной стенки при забрюшинном доступе не требует сшивания прямой мышцы, если она была пересечена: сшивается только передняя стенка собственной фасции, представленная апоневрозом всех мышц (наружной, внутренней косой и поперечной). Возможно взятие в шов и поперечной фасции.

Недавний метаанализ, основанный на нескольких РКИ, показал, что профилактическое использование армирующей сетки при срединных лапаротомиях значительно снижает риск возникновения послеоперационной грыжи после открытой реконструкции АБА. Однако не отмечалось явного влияния на частоту повторных вмешательств, а данные долгосрочного наблюдения все еще отсутствуют. Несмотря на эти

ограничения, целесообразно рассмотреть возможность применения этой методики у пациентов с повышенным риском послеоперационной грыжи [390, 391].

### **3.21 Юкстаренальная аневризма брюшной аорты**

#### *Рекомендация 60*

- Рекомендуется централизация оказания медицинской помощи в крупных специализированных центрах, на базе которых проводятся как сложные открытые, так и сложные эндоваскулярные хирургические вмешательства при юкстаренальных аневризмах брюшной аорты [477, 478].

**УДД 4**

**УУР С**

#### *Рекомендация 61*

- При сложной эндоваскулярной реконструкции юкстаренальной аневризмы брюшной аорты в качестве предпочтительного варианта лечения в применимых случаях рекомендуется рассматривать вопрос о проведении эндоваскулярной реконструкции с использованием фенестрированных стент-графтов [479].

**УДД 4**

**УУР В**

Другими дополнениями или новыми инструментами для вмешательства, которые потенциально могут расширить возможности эндоваскулярного лечения, в том числе случаев рАБА с нетипичной проксимальной шейкой, являются готовое изделие с фенестрациями, модификация стандартных стент-графтов непосредственно перед операцией с формированием выемок и фенестраций, использование эндоклипс для обеспечения проксимальной фиксации или использование лазерной фенестрации *in situ*.

#### *Рекомендация 62*

- У пациентов с юкстаренальной аневризмой брюшной аорты не рекомендуются в качестве лечения первой линии новые методы/концепции, включая эндоваскулярную герметизацию аневризмы, использование эндоклипс и лазерную фенестрацию *in situ* [481, 486, 488, 490, 501].

**УДД 3**

**УУР С**

**Комментарий:** *их следует использовать только в рамках исследований, одобренных комитетами по этике научных исследований до тех пор, пока не будет проведена надлежащая оценка.*

#### *Рекомендация 63*

- При сложной эндоваскулярной реконструкции юкстаренальной аневризмы брюшной

аорты использование методики параллельных стент-графтов рекомендуется рассматривать в качестве альтернативы при неотложных состояниях, или когда фенестрированные стент-графты не показаны или недоступны, или в качестве временного средства в экстренной ситуации, в идеальном случае с имплантацией не более двух стент-графтов по типу «дымохода». [506]

#### УДД 4

#### УУР В

Наконец, поскольку методика EVAS уже использовалась при разрыве инфраренальной аневризмы [507], она также может быть показана при ЮРАБА в сочетании с имплантацией стент-графтов по типу «дымохода» [239]. Ожидаются результаты использования этой новой технологии при разрыве ЮРАБА.

#### *Рекомендация 64*

- Пациентам, которым проводится эндоваскулярная реконструкция по поводу юкстаренальной аневризмы брюшной аорты, рекомендуется программа долгосрочного последующего наблюдения, включающая проведение компьютерной томографической ангиографии один раз в год. [506]

#### УДД 4

#### УУР В

**Комментарий:** *поскольку эндоваскулярная реконструкция сложных аневризм продолжает совершенствоваться как метод, крайне важно обеспечить надежное последующее наблюдение за пациентами. Все пациенты должны быть включены в программу тщательного последующего наблюдения, включающую ежегодное проведение КТА для сбора информации о стойкости эндоваскулярной реконструкции. Основное внимание в большинстве исследований уделялось проходимости ветвей и выживаемости. Как ни странно, доступно мало данных о режиме послеоперационной антикоагулянтной терапии и его связи с проходимостью ветви или параллельных стент-графтов. В исследованиях не рассматривалось долгосрочное последующее наблюдение после ОХ по поводу ЮРАБА, но можно считать само собой разумеющимся, что за этими пациентами следует наблюдать, по крайней мере, так же часто, как за пациентами после ОХ по поводу инфраренальной АБА.*

Хотя все пациенты с АБА должны получать антитромбоцитарную терапию, во многих крупных исследованиях по комплексной эндоваскулярной реконструкции не указывался режим послеоперационной антикоагулянтной терапии [508, 509, 506], в то

время как в других исследованиях применяли аспирин или двойную антитромбоцитарную терапию [239].

*Рекомендация 65*

- У пациентов с юкстаренальной аневризмой брюшной аорты с приемлемым хирургическим риском рекомендуется использовать диаметр 5–5,5 см в качестве минимального порогового значения для рассмотрения вопроса о проведении планового реконструктивного вмешательства [81].

**УДД 1**

**УУР А**

**Комментарий:**

*Рекомендация 66*

- У пациентов, которым проводится открытая реконструкция по поводу юкстаренальной аневризмы брюшной аорты, рекомендуется стратегия по сохранению функции почек с помощью метода перфузии почек холодным кристаллоидным раствором. [510, 511]

**УДД 3**

**УУР В**

**3.22 Открытое лечение аорты в отдаленном периоде после эндоваскулярного лечения.**

*Рекомендация 67*

- Открытое хирургическое вмешательство на аорте после эндоваскулярного лечения рекомендуется только в условиях специализированных центров

**УДД 5**

**УУР С**

При проведении ОХ аорты после эндоваскулярного лечения необходимо решить ряд технических вопросов, а именно: выбрать хирургический доступ, определить уровень пережатия аорты, разработать тактику по отношению к установленному стент-графту, формирования проксимального анастомоза и других вспомогательных вмешательств [392].

Если ОХ после эндоваскулярного лечения проводится с целью устранения вторичной аорто-дуоденальной фистулы, очень сложное, комплексное вмешательство на тонком кишечнике следует проводить после завершения операции на сосудах [392].

При проведении ОХ после эндоваскулярного лечения 30-дневная смертность выше по сравнению с первичным открытым вмешательством на АБА, что обусловлено обширностью хирургического доступа, большей длительностью операции, пережатием

аорты на более высоком уровне, необходимостью установки бифуркационного и более высокой частотой кровотоков во время и после операции. Согласно последним опубликованным данным, смертность при проведении ОХ после эндоваскулярного лечения достигает 22 % [392].

### **3.23 Лапароскопическая реконструкция аорты**

Лапароскопическое хирургическое вмешательство на аорте — это минимально инвазивная альтернатива открытому хирургическому вмешательству в тех случаях, когда не показана EVAR [393, 394].

Лапароскопические методы лечения АБА включают полностью лапароскопический подход, хирургический подход с лапароскопической ассистенцией (лапароскопическая диссекция с эндоаневризморрафией через минилапаротомию), лапароскопический доступ с ручной ассистенцией и роботизированный лапароскопический доступ.

Эти методы технически сложны и требуют большого опыта в лапароскопической хирургии [395].

#### *Рекомендация 68*

- Лапароскопическая реконструкция аневризмы брюшной аорты не рекомендуется в рутинной клинической практике, вне узкоспециализированных центров, регистров или исследований [395].

### **УДЗ**

### **УУР В**

**Комментарий:** *В недавнем проспективном сравнительном многоцентровом исследовании лапароскопическое хирургическое вмешательство на аорте было связано со значительно более высоким риском смерти и развитием нежелательных явлений по сравнению с традиционным открытым хирургическим вмешательством, несмотря на задействование высококвалифицированной лапароскопической хирургической бригады.*

### **3.24 Послеоперационное ведение**

Несвоевременное выявление и лечение осложнений («невозможность спасения») — это главный определяющий фактор периоперационной смертности как после открытой, так и после эндоваскулярной реконструкции АБА. В связи с этим пациентов, которым проводится открытая реконструкция АБА, как правило, следует госпитализировать в ОИТ для дополнительного наблюдения и своевременного выявления и лечения осложнений. Местная оснащенность и ресурсы влияют на выбор пациентов, которым необходима госпитализация в ОИТ, но обычно всем пациентам, которым проводится ОХ, и пациентам с повышенным периоперационным риском, которым проводится EVAR, следует предлагать наблюдение в условиях ОИТ. Кроме того, реконструкция АБА должна

проводиться на базе больниц с постоянным и непосредственным доступом к оборудованию для катетеризации коронарных артерий [112]. В разделе 4.1 представлена информация о стратегиях ведения пациентов после хирургической реконструкции АБА.

### **3.25 Тактика ведения пациентов с разрывом АБА**

Дифференциальная диагностика симптомной аневризмы и рАБА имеет крайне важное значение, поскольку результаты значительно различаются между двумя группами.

Разрыв АБА определяется как острое кровотечение из АБА за пределы истинной стенки аорты со скоплением крови в забрюшинном и/или внутрибрюшинном пространстве. Чаще всего встречается двухэтапный разрыв, когда первоначальный надрыв стенки и кровотечение из аорты приводит к коллапсу и тампонируется тромбом, который при подъеме давления выбивается и наступает второй этап разрыва. Многоэтапные разрывы встречаются при забрюшинной локализации места разрыва и гематомы. При прорыве аневризмы по передней стенки в свободную брюшную полость, пациент редко доезжает до стационара из-за массивности кровотечения.

Симптомные АБА проявляются болью в животе и/или спине, болезненностью при пальпации или эмболическими явлениями, симптомами сдавления окружающих органов, но без нарушения целостности стенки аорты.

#### **3.25.1 Предоперационное обследование**

Классическая триада, состоящая из артериальной гипотензии, боли в животе и/или спине и пульсирующего образования в брюшной полости, присутствует примерно у 50 % пациентов с рАБА. Систематический обзор показал, что у 32 % пациентов рАБА неверно диагностируется [401]. Наиболее распространенными ошибочными дифференциальными диагнозами были мочеточниковая колика и инфаркт миокарда.

Пациенты с подозрением на разрыв аневризмы брюшной аорты должны госпитализироваться в отделение реанимации. УЗИ является скрининговым методом выявления аневризмы. Чувствительность этого метода с целью обнаружения забрюшинной гематомы низкая – около 50-60% [402]. При стабильном состоянии возможно выполнение МСКТ для подтверждения факта разрыва (выявления забрюшинной гематомы или крови в брюшной полости), оценки анатомии и выбора объема и типа операции. При нестабильном состоянии показана неотложная транспортировка в операционную для экстренного оперативного вмешательства. В таких случаях наличие аневризмы брюшной аорты и признаки забрюшинной гематомы на УЗИ достаточны для показаний к операции [403, 404].

### *Рекомендация 69*

- У гемодинамически стабильных пациентов с подозрением на разрыв аневризмы брюшной аорты в качестве предпочтительного метода визуализации рекомендуется срочная торакоабдоминальная компьютерная томографическая ангиография, однако выбор доступного метода визуализации выбирается решением сосудистой команды. [405, 408, 406, 407].

### **УДД 2**

### **УУР В**

**Комментарий:** большинство пациентов с рАБА на момент поступления в больницу находятся в достаточно стабильном состоянии для проведения КТА с целью рассмотрения возможности EVAR [405, 406, 407]. Гемодинамическая нестабильность определяется как потеря или снижение уровня сознания или систолическое АД < 80 мм рт. ст. [409, 410, 487]. Однако нестабильность кровообращения носит относительный характер, и в большинстве ситуаций предпочтительнее и целесообразнее провести КТА. Недавний обзор и метаанализ показывают, что EVAR у гемодинамически нестабильных пациентов с рАБА может быть связана со снижением госпитальной летальности по сравнению с ОХ: 37 % по сравнению с 62 %,  $p = 0,009371$ .

### *Рекомендация 70*

- У гемодинамически нестабильных пациентов с подозрением на разрыв аневризмы брюшной аорты следует рассмотреть вопрос о срочной торакоабдоминальной компьютерной томографической ангиографии, позволяющей оценить целесообразность эндоваскулярной реконструкции, перед переводом пациента в операционную однако выбор доступного метода визуализации выбирается решением сосудистой команды. [405, 406, 407]

### **УДД 2**

### **УУР В**

**Комментарий:** если пациент недостаточно стабилен для проведения КТ, его следует доставить непосредственно в операционную для проведения экстренной ОХ или интраоперационной визуализации для определения пригодности для EVAR.

Интраоперационная аортография в сочетании с БОА или без нее может быть неотложным компромиссным решением для определения первоначальной пригодности к EVAR и выбора изделия с последующими измерениями либо при рентгеноскопическом исследовании, либо при



внутрисосудистом УЗИ [412].

### 3.25.2 Симптомная АБА

Оптимальные сроки хирургического вмешательства при симптомной неразорвавшейся АБА окончательно не определены. Считается, что при этих аневризмах выше риск разрыва, чем при бессимптомных аневризмах, в то же время экстренное реконструктивное вмешательство при менее благоприятных обстоятельствах связано с более высоким риском периоперационных осложнений [413-416]. Некоторые полагают, что отсрочка хирургической реконструкции может обеспечить лучший исход, так как позволяет провести более полную оценку риска, достичь оптимального состояния пациента и предотвратить проведение операций вне обычных рабочих часов менее опытными хирургической и анестезиологической бригадами [413]. Поэтому в таких случаях тактика ведения должна включать короткий период быстрой оценки и оптимизации с последующим проведением отсроченного реконструктивного вмешательства в оптимальных условиях [414]. В период ожидания хирургической реконструкции также важен тщательный мониторинг со строгим контролем АД.

#### *Рекомендация 71*

- Пациентов с симптомной аневризмой и болевым синдромом рекомендуется госпитализировать в отделение реанимации для мониторинга, проведения гипотензивной терапии, выполнения необходимого дообследования. [413-415, 416]

## УДД 2

## УУР В

**Комментарий:** *при усилении болевого синдрома показана экстренная операция. При стабильном состоянии, купировании болевого синдрома и снижения АД операцию следует выполнять в срочном порядке (48-72 часа) квалифицированными хирургами. Экстренная операция также показана больным, у которых имеются предикторы разрыва по данным МСКТ (признак «серпа», фиссурация пристеночного тромба, локальный частичный надрыв стенки аорты, синдром «драпирующей» аорты)*

### 3.25.3 Логистика пациента с разрывом АБА

Следует руководствоваться региональными приказами при организации экстренной медицинской помощи пациентам с разрывом АБА.

Условия оказания экстренной помощи пациентам с разрывом аневризмы брюшной аорты (рАБА) в Российской Федерации значительно отличаются от любой европейской страны с их короткими расстояниями между городами и клиниками, «плечом доставки» пациента в клинику, имеющего в штате сосудистого хирурга и рентгенхирургической службой [419, 424, 426, 429].

В густонаселенных регионах РФ и крупных городов плечо доставки пациента сравнимо по времени с европейскими показателями, что не применимо к средней полосе и малонаселённым северным и дальневосточным регионами, где оно может составлять до нескольких часов. В этой связи всегда возникал вопрос предпочтительной для госпитализации пациента с разрывом АБА медицинской организации. [419, 420, 421, 422, 425, 428].

#### **3.25.4 Логистика бригады сосудистых хирургов.**

При вызове из городской/районной больницы бригады сосудистых хирургов «на себя» возникает вопрос: кто едет и какой состав выездной бригады?

Европейская и отечественная практика показывает, что наилучшие результаты достигаются при хирургии рАБА сосудистыми хирургами в специализированной клинике [419, 420, 421, 422, 425, 429]. Хуже результаты при операции сосудистыми хирургами выездной бригады в городской или центральной районной больнице, где нет сосудистого отделения. И наихудшие результаты – операция хирургом общего профиля в городской или районной больнице, где нет сосудистого отделения [420, 421, 423, 424, 425].

То же касается и анестезиологической службы – у рядовых анестезиологов и реаниматологов подчас нет достаточной квалификации в проведении интенсивной терапии и анестезиологического пособия пациентам с рАБА.

##### *Рекомендация 72*

- Пациентов в стабильном состоянии с рАБА рекомендуется госпитализировать в медицинское учреждение с круглосуточным сосудистым отделением.
- Пациентов с рАБА в крайне тяжелом состоянии при отсутствии возможности доставки в специализированный стационар рекомендуется транспортировать в ближайший хирургический стационар с последующим вызовом бригады сосудистых хирургов по линии санитарной авиации. [419, 420, 421, 422, 425, 429]

#### **УДД 5**

#### **УУР С**

**Комментарий:** *наилучшие результаты хирургии рАБА достигаются в специализированной клинике, обладающей технологией открытой и эндоваскулярной хирургии. При хирургии рАБА в неспециализированном*

*стационаре выездной бригадой сосудистых хирургов, результаты лечения хуже, но дают достаточно обнадеживающие шансы в выживаемости пациентов [419, 420, 421, 422, 425, 429].*

#### *Рекомендация 73*

- Рекомендуемый состав выездной сосудистой бригады из специализированного учреждения на рАБА: минимум два ангиохирурга и анестезиолог сосудистой команды [420,430]

УДД 5

УУР С

### **3.25.5 Особенности интенсивной терапии при хирургии рАБА в выездных условиях по линии санитарной авиации.**

Инструктаж проводится хирургом и реаниматологом выездной бригады в телефонном режиме с хирургом и реаниматологом ЦРБ (по мере движения бригады к пациенту). Интенсивная терапия пациенту с рАБА начинается тотчас после консультации пациента по линии санитарной авиации.

Принцип «достаточной диагностики»: не все больницы располагают всем спектром инструментальной диагностики, необходимо обязательно выполнять УЗИ органов брюшной полости и забрюшинного пространства, КТ очень желательно [431].

Избегать излишних диагностических мероприятий и перекладываний пациента. Двухэтапные фатальные разрывы аневризм аорты часто происходят при многократных перекладываниях пациента. Подготовка к операции проводится в условиях операционной, чтобы избежать лишних перекладываний пациента и иметь возможность выполнить немедленную лапаротомию.

Пока едет бригада санитарной авиации следует установить два центральных венозных катетера, мочевого катетер, а если есть возможность - артериальный катетер для инвазивного мониторинга [431].

При документировании на УЗИ или КТ наличия забрюшинной гематомы – руководствоваться принципами периоперационного ведения, описанными в разделе 3.26.

Введение миорелаксантов и интубация пациента проводится только после полной готовности бригады к лапаротомии.

### **3.25.6 Особенности хирургии при хирургии РАБА в выездных условиях по линии санитарной авиации.**

Для того, чтобы сократить время выезда бригады на рАБА в район в нерабочее или ночное время выезжает бригада из хирургов, находящихся в момент вызова в пределах

головной клиники. На их место прибывают хирурги из дома, чтобы продолжить дежурство в клинике. Выезда бригады регламентируется внутренними порядками.

В рабочее время выезжает бригада из хирургов и анестезиолога, находящихся в головной клинике по графику выездов по линии санавиации

Выездная бригада комплектуется всем необходимым расходным материалом: сосудистый аортальный набор, нитки, протезы, окклюзионные баллоны, катетеры Фогарти, вакуумные системы, дренажи и т.д.

Для профилактики развития компартмент-синдрома пациентам в качестве первичного закрытия передней брюшной стенки возможна установка вакуум-повязка [427, 430, 431]. В дальнейшем осуществляем ежедневный мониторинг внутрибрюшного давления с заменой или снятием вакуум-повязки и ушиванием ПБС [431].

Использование технологии РЭБОА в выездных условиях весьма проблематично, однако использование окклюзионных баллонов в подвздошные артерии значительно ускоряет этап доступа и выделения сосудов [430, 431]

### **3.25.7 Особенности долечивания и реабилитации у пациентов, прооперированных по поводу рАБА в выездных условиях.**

Всех пациентов после хирургического лечения рАБА в «районе», тотчас при стабилизации состояния, рекомендуется транспортировать реанимобилем санитарной авиации в головную клинику для продолжения интенсивной терапии [420, 421, 425].

Принципы FAST-track применимы в полной мере к пациентам с рАБА: ранняя активизация, ранняя экстубация, адекватное обезболивание, интестинальное питание.

## **3.26 Периоперационное ведение**

### **3.26.1 Оптимальная гипотензия**

Интенсивное восстановление объема циркулирующей крови у пациентов с разрывом АБА приводит к выраженному повышению артериального давления, которое может привести к возобновлению кровотечения [432]. Первым методикой так называемой «допустимой гипотензии» предложил Э. Кроуфорд (E. Crawford) [433]. У пациентов с разрывом АБА до операции объём циркулирующей крови следует восполнить до уровня допустимой гипотензии (80-100мм рт. ст.) [432, 434].

#### *Рекомендация 74*

- У пациентов с разрывом аневризмы брюшной аорты, находящихся в сознании, рекомендуется проводить стратегию допустимой гипотензии, ограничивая интенсивную инфузионно – трансфузионную терапию [435, 436, 437, 438- 441].

**Комментарий:** имеются убедительные доказательства того, что интенсивное восполнение объема циркулирующей крови, известное как стратегия «нормотензивной реанимации», может привести к усилению кровотечения и ухудшению исхода. С другой стороны, стратегия инфузионной терапии, применяемая для восстановления АД при геморрагическом шоке, именуемая «допустимая гипотензия» (известная также как «гипотензивный гемостаз» или «отсроченная интенсивная инфузионная терапия») означает принцип отсрочки восполнения волеми до тех пор, пока не будет достигнут проксимальный контроль аорты [435]. Несмотря на то, что в нескольких опубликованных исследованиях на животных и с участием человека продемонстрирована положительная роль допустимой гипотензии при травме, прямые сравнительные исследования допустимой гипотензии и нормотензивной реанимации при лечении геморрагического шока у пациентов с рАБА не проводились [435]. Тем не менее, в настоящее время допустимая гипотензия считается безопасной, хорошо задокументированной и широко распространенной тактикой ведения пациентов с рАБА [436-441]. При инфузионной терапии предпочтительно применять компоненты крови с рекомендованным соотношением свежезамороженная плазма/эритроциты, близким к 1:1.

Еще один этап — стратегия активного снижения АД с помощью фармакологических препаратов. Некоторые авторы используют термин «гипотензивный гемостаз» для описания такой активной тактики ведения в отличие от «допустимой гипотензии», последняя представляет собой в большей степени пассивный процесс отсутствия реакции на артериальную гипотензию, пока пациент остается в сознании и стабильном состоянии, хоть и находится в состоянии артериальной гипотензии. В нидерландском исследовании оценивали целесообразность протокола гипотензивного гемостаза с применением внутривенных нитратов [440]. Цель заключалась в том, чтобы на догоспитальном этапе ограничить объем внутривенного введения 500 мл и поддерживать систолическое АД на уровне 50–100 мм рт. ст. Желаемый диапазон систолического АД был достигнут в 46 % случаев, тогда как в 54 % случаев систолическое АД > 100 мм рт. ст. регистрировалось в течение > 60 мин. На сегодняшний день остается неясным, полезно ли медикаментозное снижение АД [440].

Кроме того, оптимальное АД при допустимой гипотензии окончательно не определено. Появляется все больше данных о том, что целевые значения АД у пациентов пожилого возраста с травмой не должны быть такими низкими, как у здоровых молодых пациентов, у которых было получено большинство данных о допустимой гипотензии. В исследовании IMPROVE наиболее низкое систолическое АД было тесно и независимым образом связано с 30-дневной смертностью, и было высказано предположение, что минимальное значение АД 70 мм рт. ст. является слишком низким пороговым значением при допустимой гипотензии у пациентов с рАБА [444]. Тем не менее, большинство авторов рекомендовали бы проводить стратегию допустимой гипотензии, пока пациент остается в сознании, с целевым значением систолического давления 70–90 мм рт. ст.

### **3.26.2 Анестезиологическое пособие**

ОХ проводится под общей анестезией, и в случае рАБА используется срединный трансперитонеальный или реже ретроперитонеальный доступ слева [443]. Необходимо тесное сотрудничество между анестезиологом и хирургом, поскольку вазодилатация при индукции анестезии часто приводит к внезапной артериальной гипотензии. Таким образом, хирургическая бригада должна готова к операции, операционное поле должно быть подготовлено до начала анестезии. Это важно для сведения к минимуму задержек и быстрой остановки кровотечения.

В отличие от ОХ, одним из основных преимуществ EVAR при рАБА является возможность проведения вмешательства под местной анестезией в сочетании, если это необходимо, с внутривенной седацией [446]. Сообщается, что артефакт движения из-за дискомфорта пациента является причиной неполного раскрытия стент-графта и непреднамеренной окклюзии почечных артерий или более дистального расположения основного корпуса изделия. В связи с этим не все операторы с одинаковым энтузиазмом относятся к местной анестезии [0, 451].

#### *Рекомендация 75*

- В качестве предпочтительного метода анестезии при эндоваскулярном реконструктивном вмешательстве по поводу разрыва аневризмы брюшной аорты рекомендуется рассматривать местную анестезию, если это приемлемо для пациента [410, 444, 446].

#### **УДД 2**

#### **УУР В**

**Комментарий:** *В условиях РФ эксперты рекомендуют использовать общую анестезию. Решение о выборе метода анестезии принимается сосудистой командой.*

*Использование местной анестезии при проведении EVAR по поводу рАБА повышает шансы на выживание [410]. При ретроспективном анализе результатов исследования IMPROVE было показано, что у пациентов, которым проводилась EVAR только под местной анестезией, значительно снизилась 30-дневная смертность по сравнению с пациентами, которым проводилась общая анестезия [442].*

*Местная анестезия рекомендуется для предотвращения сосудистого коллапса, связанного с индукцией общей анестезии, и обеспечения перитонеальной тампонады. Объединенные данные свидетельствуют о том, что 29 % процедур EVAR при рАБА были выполнены под местной анестезией, а еще 24 % процедуры были начаты под местной анестезией с последующим переходом на общую анестезию [445]. К частым причинам перехода на общую анестезию относились потеря сознания во время операции из-за тяжелого гиповолемического шока, выраженный дискомфорт, связанный с разрывом аневризмы и использованием эндоваскулярного инструментария на аорте и подвздошных артериях, необходимость доступа к подвздошной артерии и наложение бедренно-бедренного шунта после раскрытия одностороннего аорто-подвздошного стент-графта [449, 442, 448].*

### **3.27 Хирургическая тактика: открытая и эндоваскулярная реконструкция**

*Рекомендация 76*

- У пациентов с разрывом аневризмы брюшной аорты и подходящей анатомией в качестве метода выбора рекомендуется эндоваскулярная реконструкция. В зависимости от состояния пациента, анатомических особенностей, местной практики, опыта бригады и предпочтений пациента, хирургическая тактика может быть изменена решением сосудистой команды. [539, 540, 538]

**УДД 2**

**УУР В**

**Комментарий:** *недавно опубликованные результаты исследования IMPROVE за три года свидетельствуют о том, что по сравнению с ОХ эндоваскулярная стратегия при подозрении на рАБА была связана с преимуществом в отношении выживаемости, увеличением количества лет жизни с поправкой на ее качество, сходной частотой повторных вмешательств и снижением затрат, и что данная стратегия была экономически эффективной. Эти результаты обосновывают все более широкое использование эндоваскулярной стратегии, а также повышение*

доступности экстренного эндоваскулярного реконструктивного вмешательства. Это также подтверждается результатами крупного исследования в рамках программы Medicare с участием более 10 000 пациентов с рАБА, из которых 1126 была проведена EVAR. После сопоставления по показателю предрасположенности периоперационная смертность составила 33,8 % после EVAR и 47,7 % после OXP ( $p < 0,001$ ), разница сохранялась в течение  $> 4$  лет. Авторы пришли к выводу, что EVAR при рАБА связана с более низкой периоперационной смертностью и смертностью в отдаленном периоде и что более широкое применение EVAR при рАБА приводит к общему снижению смертности среди пациентов, госпитализированных по поводу рАБА [541].

#### Рекомендация 77

- Возможность проведения открытой реконструкции или сложной эндоваскулярной реконструкции у пациентов с юкстаренальной аневризмой брюшной аорты рекомендуется оценивать исходя из состояния пациента, анатомических особенностей, местной практики, опыта бригады и предпочтений пациента [466, 467].

### УДЦ 3

### УУР В

Лечение заболеваний аорты включает в себя работу с истинными неотложными состояниями, такими как разрыв, требующими быстрого и эффективного лечения, что предъявляет высокие требования к организации здравоохранения. Создание протокола или алгоритма ведения таких неотложных состояний важно для получения оптимальных исходов [454-456]. После внедрения структурированного протокола было зарегистрировано снижение относительного риска 30-дневной смертности на 35 % при лечении рАБА, что соответствует снижению абсолютного риска на 22,5 % [456].

Специальный протокол может обеспечить быструю и безопасную диагностику, рутинное использование допустимой гипотензии в предоперационном периоде [457, 458], упростить использование EVAR [459], местной анестезии [456], а также баллонной окклюзии аорты (БОА) в случае необходимости [460]. Следует определить, когда и как уведомлять бригаду эндоваскулярных хирургов и обеспечивать подходящую операционную среду, предпочтительно гибридную операционную. Также настоятельно рекомендуется протокольное ведение опасных для жизни послеоперационных осложнений, в частности абдоминального компартмент-синдрома (АКС) [461, 462].



Руководства и установленный план также важны в случае срочного направления/транспортировки в специализированное учреждение верхнего уровня по поводу сложной реконструкции аорты [463 - 465].

*Рекомендация 78*

- Рекомендуется разработка внутреннего протокола ведения неотложных состояний при аневризме аорты, исходя из оснащенности, предпочитаемой хирургической техники и накопленного опыта. [454-456, 459, 464].

**УДД 4**

**УУР В**

### **3.27.1 Конфигурация протеза и выбор стент-графта**

Во время ОХ пораженный сегмент аорты заменяется протезом на основе материала Dacron или из PTFE в линейной или бифуркационной конфигурации так же, как и при плановом реконструктивном вмешательстве. Следует всегда прилагать все усилия для восстановления кровотока хотя бы в одной ВПА, если она проходима.

Как одностороннюю аорто-подвздошную (ОАП), так и бифуркационный протез успешно использовали при EVAR по поводу рАБА [447, 450, 453, 79].

*Рекомендация 79*

- Пациентам, которым проводится эндоваскулярное реконструктивное вмешательство по поводу разрыва аневризмы брюшной аорты, рекомендуется имплантировать бифуркационный протез, а не линейный, если это анатомически осуществимо [437, 444, 447, 450, 453].

**УДД 1**

**УУР В**

**Комментарий:** *выбор между бифуркационным стент-графтом или линейным стент-графтом при рАБА зависит от нескольких факторов, а именно: опыта и предпочтений оператора, доступности стент-графта, анатомии аневризмы и гемодинамического статуса пациента [447, 450]. Бифуркационный вариант больше подходит анатомически и позволяет избежать бедренно-бедренного шунтирования, но отрицательным моментом является время, необходимое для канюлирования контралатеральной культы. Последний фактор имеет решающее значение у пациентов с рАБА, поскольку любая задержка с исключением аневризмы из кровотока может отрицательно сказаться на выживаемости. Линейный подход проще и быстрее, характеризуется более высоким показателем приемлемости, требует меньшего количества стент-графтов в наличии, но*

*при этом также предусматривает выполнение бедренно-бедренного шунтирования. Для последнего характерны все недостатки экстраанатомического шунтирования, а также то, что может потребоваться переход с местной анестезии на общую. Метаанализ опубликованных серий случаев проведения EVAR при рАБА показал, что 60 % пациентов были установлены бифуркационные стент-графты. Кроме того, в отчетах одного центра было высказано предположение, что бифуркационные стент-графты могут быть связаны с более низкой смертностью, чем линейная конфигурация изделия [450, 446, 453], а в исследовании IMPROVE было показано, что частота инфицирования протезов ниже при использовании бифуркационной конфигурации изделия.*

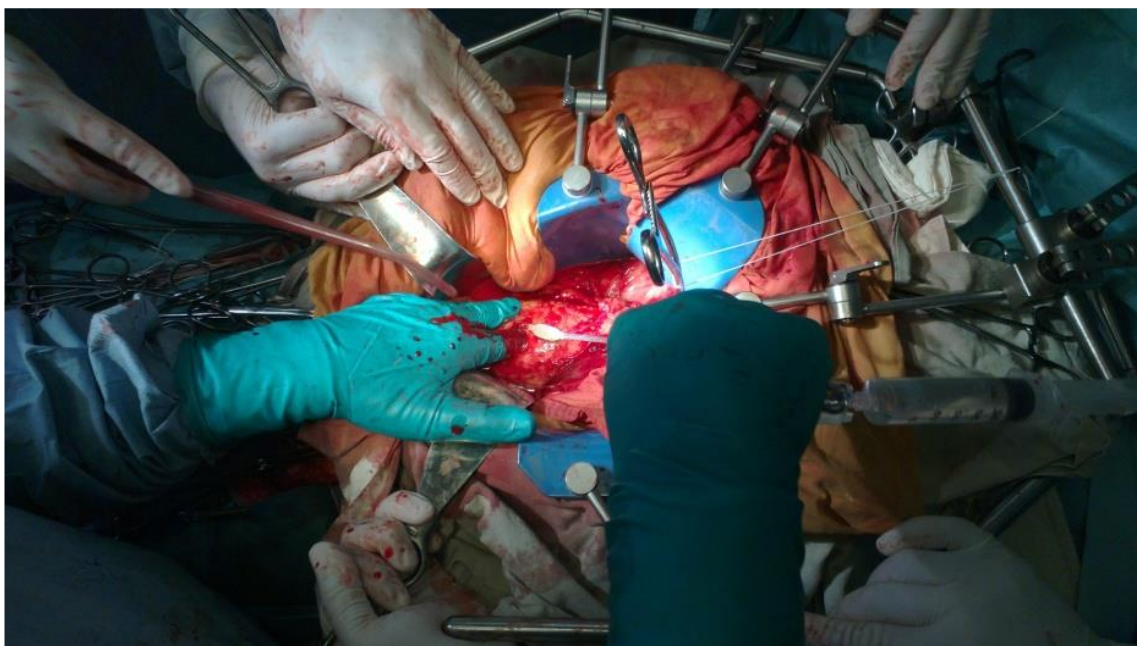Важно, чтобы изделия, используемые при проведении хирургического вмешательства по поводу рАБА, были такими же, которые оператор обычно использует для плановой EVAR и в использовании которых у операционной бригады накоплен значительный опыт.

Важным техническим аспектом экстренной EVAR является степень превышения размера стент-графта в условиях имеющейся гиповолемии. Гемодинамическое состояние пациента на момент поступления может повлиять на этот аспект, и, чтобы избежать интраоперационного или позднего эндоподтекания типа Ia, предпочтительнее превышение размера на 30 % при проведении вмешательства по поводу рАБА, когда КТА выполнялась в условиях допустимой гипотензии.

### **3.27.2 Открытая реконструкция**

Проксимальный контроль аорты при ОХ достигается либо путем пережатия инфраренального отдела аорты, либо путем супраренального или надчревного пережатия с последующим перемещением зажима в инфраренальное положение как можно скорее. В ряде случаев возможно наложение проксимального анастомоза без выделения стенки аневризмы на супрацелиакальном зажиме.

Проксимальный контроль аорты также может быть достигнут с помощью эндоваскулярной БОА в качестве альтернативы обычному поперечному пережатию аорты у гемодинамически нестабильных пациентов, которым проводится ОХ [452]. БОА в том числе может быть исполнена под контролем глаза через стенку аорты во время ОХ. Имеется несколько сообщений о результатах БОА при открытой реконструкции по поводу рАБА. В одном исследовании было показано, что по сравнению с обычным пережатием аорты БОА приводила к снижению интраоперационной смертности, но не госпитальной летальности [412].



*Рисунок 19. Выполнение БОА через стенку аорты*

*(фото любезно предоставил д. м. н., проф. И. П. Михайлов)*

Реконструкция сосудов. Для реконструкции сосудов в ходе ОХ разрыва АБА следует выбирать самый простой метод [471-473]. По мнению некоторых специалистов, использование эндопротеза с бифуркацией может быть сопряжено с повышенной периоперационной смертностью по причине увеличения общей продолжительности операции.

Забрюшинная гематома. Чтобы не допустить развития АКС, следует по возможности удалить гематому и сгустки крови. Дренировать забрюшинную гематому двухпросветными дренажами, малый таз и брюшную полость. При парезе кишечника обязательна назоинтестинальная интубация тонкого кишечника для профилактики компартмент синдрома и энтерального питания больных в послеоперационном периоде. Сейчас существуют самоустанавливающие назоинтестинальные зонды под контролем эндоскопа [471-473].

Вспомогательные вмешательства. Интраоперационная аутогемотрансфузия для сохранения уровня ОЦК значительно снижает смертность во время ОХ разрыва АБА и в ранний послеоперационный период [477, 478]. Указанное вмешательство должно входить в стандартный протокол лечения таких пациентов.

### **3.27.3 Эндovasкулярная реконструкция**

В предыдущих исследованиях было показано, что примерно треть пациентов с рАБА, которым проводится EVAR, находится в гемодинамически нестабильном состоянии, а у каждого четвертого пациента наблюдается полный сосудистый коллапс [447, 450, 479]. В таких случаях требуется немедленная окклюзия проксимального отдела

аорты для остановки кровотечения путем быстрого раздувания эластичного баллонного катетера для БОА. Постоянный контроль с помощью баллонного катетера до полного раскрытия стент-графта и окклюзии места разрыва имеет решающее значение для выживания. Метаанализ результатов 39 исследований показал, что в общей сложности 200 из 1277 пациентов (14,1 %) была показана БОА [480]. Смертность была значимо ниже в исследованиях с более высокой частотой проведения БОА. Это свидетельствует о том, что у гемодинамически нестабильных пациентов с рАБА, которым проводится EVAR, БОА может улучшить результаты.

#### *Рекомендация 80*

- У гемодинамически нестабильных пациентов с разрывом аневризмы брюшной аорты, которым проводится открытое или эндоваскулярное реконструктивное вмешательство, рекомендуется рассматривать возможность баллонной окклюзии аорты для обеспечения проксимального контроля в зависимости от состояния пациента, анатомических особенностей, местной практики, опыта бригады и предпочтений пациента. [436-438, 441, 446, 447, 479-482].

#### **УДД 1**

#### **УУР В**

**Комментарий:** *проксимальный контроль аорты при проведении экстренной EVAR может быть достигнут с помощью трансфеморального введения баллонного катетера для БОА через длинный интродьюсер, заведенный в надчревный отдел аорты с использованием метода двойного баллона [481] или через плечевой доступ. В заключение следует отметить, что у пациентов с рАБА, находящихся в состоянии сосудистого коллапса, некоторые хирурги рекомендуют введение баллонного катетера для БОА вслепую в условиях отделения неотложной помощи. Однако благоприятные последствия такой тактики еще предстоит доказать.*

В ходе многоцентровых рандомизированных контролируемых исследований (РКИ) каких-либо значимых различий между открытым и эндоваскулярным лечением разрыва АБА с точки зрения 30-дневной смертности не выявлено (исследование AJAX: EVAR — 21 %, ОЛ — 25 %; исследование IMPROVE: EVAR — 35 %, ОЛ — 37 %; исследование ECAR: EVAR — 18 %, ОЛ — 24 %). У этих исследований есть два значимых недостатка: в них не рандомизировали пациентов с противопоказаниями к эндоваскулярному лечению аорты и пациентов с сильно выраженной нестабильностью гемодинамики. Согласно данным последнего исследования, проведенного в Японии, 30-дневная смертность после эндоваскулярного и открытого лечения разрыва АБА одинакова: EVAR — 25,7 %; ОЛ — 24,3 %;  $p = 0,57$ ) [486].

Результаты всех трех РКИ свидетельствуют о более низкой 30-дневной смертности, более низкой частоте развития тяжелых осложнений и частоте перевода на искусственную вентиляцию легких, а также меньшем объеме кровопотери и использования препаратов крови во время и после эндоваскулярного лечения разрыва АБА [483-486]. Эндоваскулярное лечение следует рассматривать в качестве приоритетного варианта вмешательства у большинства пациентов с разрывом АБА. Но не во всех случаях проведение стандартного эндоваскулярного лечения возможно, поэтому при выборе вмешательства следует руководствоваться состоянием гемодинамики у пациента, анатомией аневризмы и размерами забрюшинной гематомы. Формирование первичной аорто-дуоденальной фистулы вследствие разрыва АБА также является показанием к ОЛ.

#### **3.27.4 Эндоваскулярное лечение разрыва аневризмы брюшной аорты с неблагоприятной анатомией**

В исследовании IMPROVE смертность пациентов с благоприятной анатомией аневризмы после эндоваскулярного лечения составила всего 25 %. Однако такие пациенты составляли приблизительно 60 % от исследуемой когорты [484, 487]. Кроме того, у пациентов с неблагоприятной анатомией после эндоваскулярного лечения разрыва аневризмы отмечалась более высокая смертность и частота развития осложнений в отдаленном периоде [488]. Поскольку условия рандомизированных исследований не всегда отражают условия реальной клинической практики, в указанное исследование не включали случаи выполнения более комплексных эндоваскулярных вмешательств, которые показаны при неблагоприятной анатомии аневризмы (EVAR с применением техники «дымоход», EVAR с использованием модифицированного фенестрированного эндопротеза). Все больше клиник начинают проводить такие операции благодаря увеличению потока пациентов и накоплению соответствующего опыта. Неудивительно, что в новых клинических рекомендациях SVS эндоваскулярное лечение аорты предлагается в качестве приоритетного варианта вмешательства при разрыве АБА, но только у пациентов с благоприятной анатомией.

##### *Рекомендация 81*

- У пациентов с разрывом юкта/параренальной аневризмы брюшной аорты рекомендуется рассмотреть вопрос об открытой реконструкции или сложной эндоваскулярной реконструкции (с использованием модифицированного врачом фенестрированного стент-графта, готового браншированного стент-графта или методики параллельных стент-графтов) в зависимости от состояния пациента, анатомических особенностей, местной практики, опыта бригады и предпочтений

пациента. [489, 490]

УДД 3

УУР С

### **3.28 Особенности антикоагулянтной терапии и профилактики ТГВ**

Вопрос о том, необходимо ли в интраоперационном периоде внутривенно вводить гепарин, вызывает споры. Несмотря на то, что это общепринятая стратегия при проведении планового реконструктивного вмешательства по поводу АБА, интраоперационное внутривенное введение гепарина при открытой или эндоваскулярной реконструкции по поводу рАБА является спорным. Риск усиления кровотечения следует сопоставлять с преимуществами, связанными с противоэмболическим действием гепарина [513, 514]. Независимо от того, проводится ли системная антикоагулянтная терапия с самого начала, следует серьезно рассмотреть вопрос о введении гепарина и проведении системной антикоагулянтной терапии во время EVAR сразу же после полного исключения аневризма из кровотока (когда еще не извлечена система доставки и интродьюсеры) или обеспечения контроля аорты с помощью БОА. Если антикоагулянтная терапия не проводится во время хирургического вмешательства, может потребоваться тромбэктомия или переход на открытую операцию в связи с развитием внутрисосудистого тромбоза.

По данным Американской коллегии специалистов в области торакальной медицины (American College of Chest Physicians), пациенты, которым проводится реконструктивное вмешательство по поводу рАБА, относятся к группе высокого риска развития тромбоза глубоких вен (ТГВ) [515]. Однако они также подвержены повышенному риску большого кровотечения.

#### *Рекомендация 82*

- Пациентам, перенесшим реконструктивное вмешательство по поводу рАБА рекомендовано проводить профилактику ТГВ в зависимости от соотношения риска развития ТГВ и риска кровотечений [515,516].

УДД 1

УУР А

**Комментарий:** *при рассмотрении вопроса о профилактике ТГВ следует сопоставить риск ТГВ с риском кровотечения. Обоснованным подходом является механическая профилактика с использованием изделий для последовательной компрессии до тех пор, пока риск большого кровотечения не уменьшится. После снижения высокого риска большого кровотечения можно начинать медикаментозную профилактику низкомолекулярным гепарином (НМГ) или нефракционированным гепарином. У большинства пациентов ее можно безопасно начинать в течение 24–48 часов после операции при*



*отсутствии признаков продолжающегося кровотечения или клинически значимой коагулопатии [516]. Такую профилактику следует продолжать на протяжении всего срока госпитализации, а у некоторых пациентов и после выписки, в зависимости от индивидуальных факторов риска и уровня мобилизации [515,516].*

### **3.29 Паллиативная медицинская помощь**

#### **3.29.1 Консервативная тактика ведения**

Пациентам, которые вряд ли смогут перенести операцию, может быть отказано в хирургическом вмешательстве, и им будет оказываться паллиативная медицинская помощь. Частота консервативного ведения (отсутствие вмешательства) значительно различается в разных странах: некоторые хирурги или клиники очень избирательны, а другие придерживаются политики «всех желающих» [503]. Решение об отказе в хирургическом вмешательстве пациентам с очень низкими шансами на выживание зачастую принимать непросто. Клиническую оценку, как правило, необходимо проводить быстро, и решение в отношении операции часто принимается без учета очень низких шансов на успех. Чтобы предсказать нецелесообразность открытого или эндоваскулярного хирургического вмешательства при рАБА и отобрать пациентов для паллиативной медицинской помощи, были протестированы различные шкалы оценки и алгоритмы, но на сегодняшний день ни одна из них не доказала свою точность [518].

В связи с этим не рекомендуется принимать клиническое решение об отказе в операции или выборе паллиативной медицинской помощи исключительно на основе шкалы оценки.

Сам по себе преклонный возраст не должен препятствовать тому, чтобы пациенту была предложена операция по поводу рАБА. Хорошие или, по крайней мере, приемлемые результаты могут быть достигнуты даже у пациентов старше 80 лет [503, 504, 520]. Метаанализ результатов 36 исследований показал, что смертность в раннем послеоперационном периоде у пациентов старше 80 лет составляет 59 %. Кроме того, доступны данные о выживаемости в промежуточном периоде из шести исследований для 111 пациентов, выживших после операции, при этом объединенные показатели одно-, двух- и трехлетней выживаемости составляют 82 %, 76 % и 69 % соответственно. Эти приемлемые показатели выживаемости в раннем и промежуточном периоде после хирургического реконструктивного вмешательства по поводу рАБА у пациентов старше 80 лет свидетельствуют о более надежном подходе к проведению экстренного реконструктивного вмешательства при рАБА у лиц престарелого возраста [517, 519].

В заключение следует отметить, что, если перед хирургическим вмешательством проводится сердечно-легочная реанимация (СЛР), смертность может приближаться к 100 %. В этой связи возникает вопрос, следует ли продолжать СЛР у таких пациентов и следует ли у них рассматривать возможность реконструктивного хирургического вмешательства или же следует придерживаться консервативной тактики ведения? Недавнее многоцентровое исследование с участием 176 пациентов из Нидерландов показало, что при рАБА предоперационная СЛР не всегда связана с летальным исходом [521]. Тринадцати из этих 176 пациентов (7,4 %) потребовалось проведение СЛР. Оба пациента, которым проводилась СЛР, выжили после EVAR, в то же время выживаемость после ОХР среди 11 пациентов, которым проводилась СЛР, составила 27 % (3 из 11). Следовательно, пациентам с рАБА, которым требуется сердечно-легочная реанимация, не обязательно должно быть отказано в хирургическом вмешательстве. Тем не менее, разумно применять очень ограничительный и избирательный подход к этой крайне уязвимой группе пациентов, зная о зачастую печальном исходе.

#### *Рекомендация 83*

- Не рекомендуется проводить отбор пациентов с разрывом аневризмы брюшной аорты для паллиативной медицинской помощи исключительно на основе шкал оценки или исключительно исходя из преклонного возраста [410, 444, 445, 446, 520, 522-528].
- Отказ в хирургии АБА у соматически тяжёлых пациентов, с онкозаболеваниями IV стадии, в агональных состояниях должен приниматься консилиумом специалистов с привлечением главного хирурга и врача-реаниматолога медицинской организации, в которой находится пациент.

### **УДЗ**

### **УУР В**

**Комментарий:** *отказ от операции только у больных в агональном состоянии или когда объем предстоящей операции не переносим пациентом из-за тяжелой общесоматической патологии и терминальной онкологии.*

### **3.30 Оценка клинических и морфологических показателей исхода**

#### **3.30.1 Смертность после открытой хирургической реконструкции при разрыве АБА**

В течение многих лет смертность при ОХ по поводу рАБА составляла 50 % и выше [529]. Совсем недавно в сообщениях, полученных в рамках многоцентровых исследований, регистров и РКИ была отмечена тенденция к снижению показателей смертности при ОХ. По данным регистра Swedvasc в период с 1994 г. по 2010 г. зафиксировано снижение смертности с 38 % до 28 %, почти исключительно при открытых хирургических вмешательствах [530]. Согласно накопленному мировому опыту



исследователей в отношении лечения рАБА (данные собраны в 13 центрах, на базе которых проводилась EVAR, когда это возможно), смертность составляла 36 % среди 763 пациентов (8–53 %), которым проводилась ОХ [479]. Кроме того, в трех недавних РКИ с участием пациентов с рАБА 30-дневная смертность после ОХ составила 25–40,6 % [444, 79, 452]. В исследованиях AJAX и ECAR все пациенты, рандомизированные в группу ОХ, подходили для проведения EVAR в отличие от исследования IMPROVE, поскольку пациентов рандомизировали до КТ на проведение эндоваскулярного лечения или экстренной ОХ.

Существует несколько прогностических факторов риска периоперационной смертности после открытой реконструкции рАБА. Известно, что предоперационная тяжелая гемодинамическая нестабильность, остановка сердца, угнетение сознания, почечная недостаточность, застойная сердечная недостаточность на момент поступления и выраженная анемия связаны с повышенной смертностью [445]. К хорошо известным интраоперационным факторам, связанным с неблагоприятным исходом, относятся внутрибрюшинный разрыв, аорто-бедренная реконструкция, дополнительные сосудистые вмешательства и общая продолжительность операции. Кроме того, послеоперационная полиорганная недостаточность, дыхательная и почечная недостаточность, послеоперационное кровотечение и нарушения мозгового кровообращения приводят к повышению смертности в послеоперационном периоде. Значительно более высокая смертность также наблюдается у пациентов с АКС. Потребность в массивном переливании крови является еще одним неблагоприятным прогностическим фактором у пациентов с рАБА, при этом соотношение препаратов крови влияет на исход [442, 443]. Пригодность для эндоваскулярного вмешательства является независимым и сильно положительным предиктором выживаемости в современных исследованиях серии случаев открытой реконструкции при рАБА [532, 539]. Кроме того, общенациональные исследования, проведенные в Великобритании, США и Швеции, показали более низкую смертность в больницах с большим коечным фондом, в университетских клиниках, в больницах с более высокой годовой нагрузкой и при проведении хирургических вмешательств в будние дни, а не в выходные [531, 533]. Наконец, в недавних исследованиях было подтверждено, что безопасен перевод пациентов с рАБА в ближайший специализированный сосудистый центр с большим объемом операций и что такая стратегия на самом деле может способствовать снижению смертности [534, 535]. Однако общенациональные и региональные опросы в США свидетельствуют о том, что такой подход не всегда является «безопасным», поскольку перевод пациентов был связан со снижением послеоперационной смертности, но при этом с увеличением общей

смертности, если учитывать переведенных пациентов, умерших без хирургического вмешательства (Mell JVS 2014).

### 3.30.2 Летальность после эндоваскулярной реконструкции при разрыве АБА

Согласно опубликованным данным, показатели периоперационной (госпитальной или 30-дневной) смертности после EVAR по поводу рАБА варьируют в диапазоне от 13 % до 53 % [447, 450, 437, 479]. В целом цифры, зарегистрированные в наблюдательных исследованиях и административных регистрах, намного ниже, чем те, которые обычно указываются для ОХ, при этом в нескольких исследованиях сообщается о показателе смертности 20 % и ниже (**Таблица 17**) [531, 447, 450, 437].

На сегодняшний день опубликованы результаты четыре РКИ по сравнению ОХ и EVAR при рАБА (**Таблица 18**). Во всех четырех РКИ не было задокументировано статистических различий в периоперационной смертности между двумя методами лечения. В метаанализе данных отдельных пациентов из трех недавних РКИ (IMPROVE, AJAX, ECAR) также не было выявлено различий в 30- и 90-дневной смертности между EVAR и ОХ. Согласно данным наблюдательных исследований и административные регистров, при EVAR была выше краткосрочная выживаемость, тогда как объединенные результаты РКИ (ECAR, IMPROVE, AJAX), не продемонстрировали такого преимущества. Расхождения в результатах, вероятнее всего, обусловлены различиями в качестве исследований и систематической ошибкой отбора (в отношении вмешивающихся факторов со стороны пациента, анатомии аневризмы, гемодинамической нестабильности, частоты отказов, материально-технического обеспечения, опыта оператора и т. д.)<sup>449</sup>. В частности, наблюдательные исследования и регистры в большей степени подвержены систематической ошибке отбора. Это связано с тем, что пациенты должны находиться в достаточно стабильном состоянии, чтобы можно было выполнить КТА с целью оценки пригодности для EVAR, и поэтому в этих исследованиях, вероятно, будет иметь место систематическая ошибка отбора более стабильных пациентов для проведения EVAR в отличие от ОХ. Кроме того, следует иметь в виду, что результаты РКИ, особенно исследования IMPROVE, представлены в соответствии с исходно назначенным лечением, при этом некоторые пациенты получают лечение, отличное от запланированного [444].

*Таблица 17. Сравнение показателей периоперационной смертности между эндоваскулярным и открытым реконструктивным вмешательством на основе административных баз данных пациентов с разрывом аневризмы брюшной аорты.*

Автор	Год публикации	Страна	Период исследования	n пациентов (EVAR/OX)	Смертность	
					EVAR	OX
<b>Greco</b>	2006	США	2000–2003 гг.	5798 (290/5508)	9 %	8 %

<b>Wanhainen</b>	2008	Швеция	1994–2005 гг.	3516 (92/3424)	5 %	6 %
<b>Giles</b>	2009	США	2005–2007 гг.	567 (121/446)	4 %	6 %
<b>Holt</b>	2010	Великобритания	2003–2008 гг.	4414 (335/4079)	2 %	7 %
<b>Mani</b>	2011	Международное исследование	2005–2009 гг.	7040 (824/6216)	0 %	3 %
<b>Chen</b>	2013	Тайвань	1998–2009 гг.	537 (39/498)	4 %	8 %
<b>Mohan</b>	2014	США	2001–2010 гг.	42 126 (8140/33 986)	6 %	9 %
<b>Trenner</b>	2013	Германия	1999–2010 гг.	4859 (575/4284)	3 %	1 %
<b>Edwards</b>	2014	США	2001–2008 гг.	10 998 (1126/9872) 1099 пар пациентов, подобранных по показателю предрасположенности	4 %	8 %
<b>Karthikesalingam</b>	2014	Англия	2005–2010 гг.	6897 (569/6328)	2 %	3 %
		США	2005–2010 гг.	19 174 (4003/15 171)	7 %	6 %
<b>Karthikesalingam</b>	2016	Англия	2003–2012 гг.	12 467 (1184/11 283)	8 %	1 %
		Швеция	2003–2012 гг.	2829 (464/2365)	1 %	1 %
<b>Taylor</b>	2016	Новая Зеландия	2010–2014 гг.	285 (28/257)	8 %	6 %
Сводные данные				120 075	6,8 %	9,6 %
<p>n — количество; EVAR — эндоваскулярная реконструкция аневризмы; ОХР — открытое хирургическое вмешательство. <sup>a</sup> После сопоставления по показателю предрасположенности. Результат не включен в сводные данные.</p>						

*Таблица 18. Показатели периоперационной смертности в четырех рандомизированных контролируемых исследованиях по сравнению эндоваскулярного и открытого реконструктивного вмешательства при разрыве аневризмы брюшной аорты.*

РКИ	Страна	Период набора участников	N пац.	30-дневная смертность	
				Рандомизация на EVAR	Рандомизация на ОХ
<b>Nottingham, 2006</b>	Великобритания	2002–2004 гг.	32	53 %	53 %

<b>AJAX, 2013</b>	Нидерланды	2004–2011 гг.	116	28 %	29 %
<b>IMPROVE, 2014</b>	Великобритания	2009–2013 гг.	613	35 %	37 %
<b>ECAR, 2015</b>	Франция	2008–2013 гг.	107	18 %	24 %
n — количество; пац. — пациенты; EVAR — эндоваскулярная реконструкция аорты; ОХР — открытое хирургическое вмешательство; РКИ — рандомизированное контролируемое исследование.					

### **3.30.3 Среднесрочные и долгосрочные исходы после реконструктивного вмешательства по поводу разрыва АБА.**

Ограничены сравнительные данные надлежащего качества по долгосрочным исходам после эндоваскулярной и открытой реконструкции при рАБА. В одноцентровых и многоцентровых исследованиях, проведенных в Европе и США, не выявлено различий в среднесрочной смертности между EVAR и ОХР после поправки на характеристики пациента и хирургического вмешательства [536, 537, 527]. Другие факторы, такие как сопутствующие заболевания пациентов и показатели шока на момент поступления, по-видимому, являются основными независимыми факторами, определяющими долгосрочные исходы [537]. Результаты исследования IMPROVE за один год показали, что первичная эндоваскулярная стратегия лечения рАБА не обеспечивает преимущества в отношении ранней выживаемости, но связана с более ранней выпиской и лучшим качеством жизни, а также является экономически эффективной (IMPROVE Trial Investigator25;36:2061–9). На основании объединенных результатов трех недавних РКИ (IMPROVE, AJAX, ECAR) за один год можно предположить, что существует устойчивая, но незначимая тенденция к снижению смертности после EVAR [526].

Анатомия аорты имеет важное значение для исхода как при ОХР, так и при EVAR по поводу рАБА. В исследовании IMPROVE короткая шейка аневризмы отрицательно отражалась на показателях смертности после ОХР по поводу рАБА и исключала возможность проведения стандартной EVAR [539]. Это объясняет, почему в наблюдательных, а не в рандомизированных исследованиях было продемонстрировано преимущество EVAR в отношении ранней выживаемости. При рассмотрении только случаев экстренной EVAR одноцентровые исследования на базе профильных отделений подтверждают хорошие результаты даже при сложной анатомии шейки аневризмы у пациентов с рАБА [530-533]. При группировании пациентов на основе анатомии аорты и проведения EVAR в соответствии с ИПП или вне ИПП сложная анатомия аневризмы связана с увеличением смертности в отдаленном периоде и осложнений после EVAR по поводу рАБА.

### **3.31 Осложнения после реконструкции разорвавшейся АБА**

Экстренная EVAR связана с риском некоторых осложнений, подобных тем, которые возникают после ОХ. Еще предстоит выяснить, превосходит ли EVAR ОХ в отношении частоты тяжелых осложнений [546], однако недавний анализ базы данных Vascular Quality Initiative (2003–2013 гг.) (514 EVAR, 651 ОХ) показал, что EVAR связана с более низкой частотой госпитальных осложнений, чем ОХ [547]. В частности, частота сердечных осложнений (EVAR, 29 % по сравнению с ОХ, 38 %;  $p = 0,001$ ), дыхательных осложнений (28 % по сравнению с 46 %;  $p < 0,0001$ ), почечной недостаточности (24 % по сравнению с 38 %;  $p < 0,0001$ ), ишемии нижних конечностей (2,7 % по сравнению с 8,1 %;  $p < 0,0001$ ) и ишемии кишечника (3,9 % по сравнению с 10 %;  $p < 0,0001$ ) была значимо ниже после EVAR, чем после ОХ. Кроме того, медиана длительности пребывания в отделении интенсивной терапии (EVAR, 2 дня по сравнению с ОХ, 6 дней;  $p < 0,0001$ ) и медиана длительности госпитализации (6 по сравнению с 13 днями;  $p < 0,0001$ ) были ниже после EVAR [547]. Аналогичные наблюдения были сделаны в исследовании IMPROVE [444].

Согласно последней публикации результатов исследования IMPROVE, частота повторных вмешательств была сходной после EVAR и ОХ при рАБА и наиболее высокой в первые 90 дней [534]. Частота повторных вмешательств в среднесрочном периоде (от трех месяцев до трех лет) после EVAR была высокой (9,5 на 100 пациенто-лет), и чаще всего они проводились по поводу эндоподтекания или других осложнений, связанных с эндопротезом, которые были отмечены у 17 % пациентов. Эндоподтекания, вызывающие вторичный разрыв или требующие повторного вмешательства, включают в себя в основном эндоподтекания типа IA и IB, которые при обнаружении требуют немедленного лечения. Эндоподтекания типа II не были причиной каких-либо вторичных разрывов в исследовании IMPROVE, но были наиболее частым показанием для повторного вмешательства в среднесрочной перспективе [536]. Это свидетельствует о том, что стратегия наблюдения после реконструктивного вмешательства при рАБА должна быть более строгой и более интенсивной, чем после планового реконструктивного вмешательства [536].

#### **3.31.1 Абдоминальный компартмент-синдром и внутрибрюшная гипертензия**

Смертность в случае развития абдоминального компартмент-синдрома (АКС) после открытого и эндоваскулярного лечения разрыва АБА очень высока. Хирургическое удаление скоплений крови в забрюшинном пространстве и дренирование гематомы при проведении ОЛ разрыва АБА значимо снижает частоту развития АКС (3 %) по сравнению с эндоваскулярным лечением (20 %) [471-473]. Наличие обширной забрюшинной

гематомы вследствие разрыва АБА также можно рассматривать в качестве показания к ОЛ.

ВБГ определяется как устойчивое или повторяющееся патологическое повышение ВБД  $> 12$  мм рт. ст. АКС определяется как устойчивое повышение внутрибрюшного давления (ВБД)  $> 20$  мм рт. ст. (в сочетании со снижением абдоминального перфузионного давления  $< 60$  мм рт. ст. или без него), которое сопровождается нарушением / недостаточностью функции органов. Абдоминальное перфузионное давление определяется как разность среднего артериального давления и ВБД [549].

ВБГ/АКС является распространенной проблемой как после открытой, так и после эндоваскулярной реконструкции при рАБА. По оценкам, ВБД  $> 20$  мм рт. ст. при систематическом измерении наблюдается примерно у половины пациентов после открытой реконструкции по поводу рАБА, а у 20 % развивается АКС [538]. Согласно данным регистра Swedvasc, у 6,8 % из 965 пациентов, которым проводилась ОХР, и 6,9 % из 376 пациентов, которым проводилась EVAR при рАБА, развился АКС, и еще у 10,7 % пациентов в профилактических целях использовали метод открытого живота после ОХР. При метаанализе 39 серий случаев, опубликованных в период с 2000 г. по 2012 г., была рассчитана совокупная частота АКС на уровне 8 % после EVAR по поводу рАБА, однако этот показатель превышал 20 % при повышении осведомленности и тщательном мониторинге [453].

У пациентов, которым проводится EVAR по поводу рАБА, факторы риска развития АКС включают (1) использование БОА; (2) тяжелую коагулопатию; (3) потребность в массивном переливании крови; (4) предоперационную потерю сознания; (5) низкое предоперационное АД; и (6) экстренный переход с модульных бифуркационных стент-графтов на ОАП конфигурацию изделия [539]. В связи с этим все такие пациенты должны находиться под пристальным наблюдением, чтобы можно было начать лечение на ранней стадии.

Алгоритм ведения пациентов с ВБГ/АКС представлен на Рисунок 20. При подозрении на ВБГ/АКС сначала следует попытаться консервативным способом (**Таблица 19**) уменьшить ВБД.

При неэффективности консервативных мер и развитии полномасштабного АКС показана декомпрессия [453, 549, 552-555]. В идеале для этого используется срединная лапаротомия.

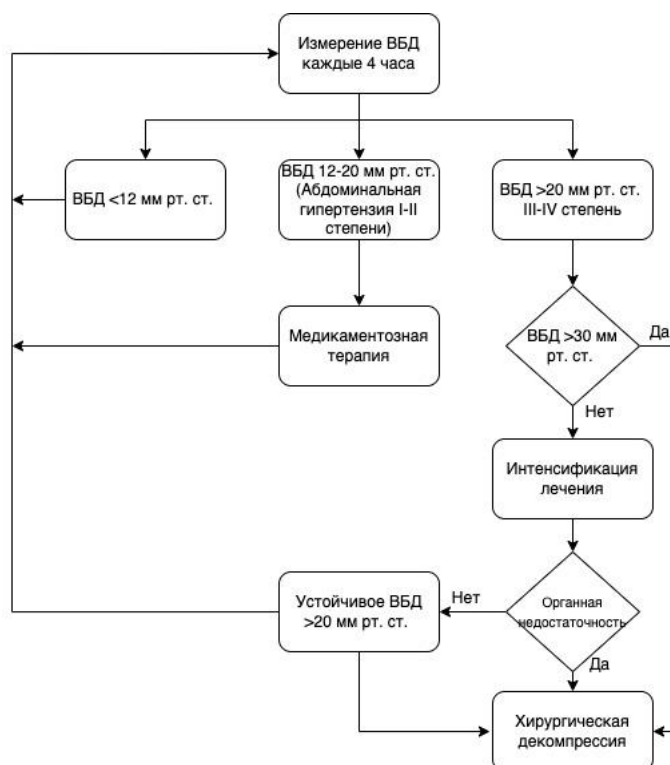


Рисунок 20. Алгоритм ведения пациентов с абдоминальным компартмент-синдромом после открытого или эндоваскулярного реконструктивного вмешательства по поводу разрыва аневризмы брюшной аорты. ВБД — внутрибрюшное давление;

Таблица 19. Краткий обзор методов консервативного лечения при внутрибрюшной гипертензии / абдоминальном компартмент-синдроме.

Улучшить податливость брюшной стенки	Обезболивание (эпидуральная анестезия) Отказ от применения морфина Нервно-мышечная блокада (может снизить ВБД на 50 %)
Эвакуация внутрипросветного/внутрибрюшного содержимого	Назогастральная декомпрессия Парацентез (выполняется редко)
Коррекция нарушения водного баланса	Ограничение объема интенсивной инфузионно-трансфузионной реанимации кристаллоидов Цельная кровь и коллоиды (20 % альбумин) Диуретики (фуросемид) Заместительная почечная терапия по показаниям
Поддержка функции органов	Оптимизация искусственной вентиляции легких (РЕЕР) Вазопрессоры (АПД > 60 мм рт. ст.)
ВБГ — внутрибрюшная гипертензия; АКС — абдоминальный компартмент-синдром; ВБД — внутрибрюшное давление; РЕЕР — положительное давление в конце выдоха (positive end expiratory pressure); АПД — абдоминальное перфузионное давление.	

Описаны менее инвазивные методы, такие как транслумбальная внебрюшинная декомпрессия, но их безопасность не подтверждена [453, 556].

#### *Рекомендация 84*

- Всем пациентам, которым проводится открытое или эндоваскулярное лечение при разрыве аневризмы брюшной аорты, рекомендуется мониторинг внутрибрюшного давления для ранней диагностики и лечения внутрибрюшной гипертензии / абдоминального компартмент-синдрома [557, 552, 453, 549, 553, 555].

#### **УДЦ**

#### **УУР В**

**Комментарий:** *развитие АКС после открытого или эндоваскулярного лечения при рАБА тесно связано со смертностью. Согласно данным регистра SwedVasc, 30-дневная, 90-дневная и годовая смертность после реконструктивного вмешательства по поводу рАБА составила 42,4 %, 58,7 % и 60,7 % у пациентов с АКС по сравнению с 23,5 %, 27,2 % и 31,8 % у пациентов без АКС430. При метаанализе случаев развития АКС после EVAR по поводу рААА были доступны данные об исходах АКС у 76 пациентов, из которых 35 (47 %) умерли [453].*

#### *Рекомендация 85*

- При развитии абдоминального компартмент-синдрома после открытого или эндоваскулярного лечения разрыва аневризмы брюшной аорты рекомендуется декомпрессивная лапаротомия [557, 550, 555, 437].

#### **УДЦ**

#### **УУР В**

#### **Комментарий:**

У пациентов с АКС, выживших после декомпрессии, могут развиваться послеоперационные нарушения, вызывающие тяжелые осложнения, увеличиваются сроки госпитализации и часто требуются повторные вмешательства [552, 557]. Лечение таких пациентов является сложной задачей, и необходимо выполнить отсроченное первичное фасциальное закрытие в максимально короткие сроки, чтобы свести к минимуму риск развития больших вентральных грыж, кишечных свищей и инфицирования протеза. Существуют различные методы временного закрытия открытого живота, например система вакуумного закрытия с использованием сетки или без нее, вакуумное закрытие ран и вакуумное закрытие ран с использованием сетки для тракции фасциальных краев раны [437, 555, 557].

#### *Рекомендация 86*

- При лечении методом открытого живота после декомпрессии по поводу абдоминального компартмент-синдрома после открытого или эндоваскулярного лечения разрыва аневризмы брюшной аорты следует рассмотреть возможность



использования системы вакуумного закрытия [557, 555, 550].

## УДД 5

## УУР В

**Комментарий:** *согласно недавнему систематическому обзору, вакуумное закрытие ран с использованием сетки для тракции фасциальных краев раны может обеспечить высокую частоту фасциального закрытия без планируемого формирования вентральной грыжи даже после длительного лечения методом открытого живота [557]*

### 3.32 Аневризмы подвздошных артерий

#### 3.32.1 **Определение и эпидемиология**

Наиболее общепринятое определение аневризмы подвздошной артерии (АПА) — дилатация сосуда более чем в 1,5 раза по сравнению с его нормальным диаметром [560]. В целом дилатация общей подвздошной артерии (ОПА)  $\geq 18$  мм у мужчин и  $\geq 15$  мм у женщин, а внутренней подвздошной артерии (ВПА)  $\geq 8$  мм считается аневризматической [560, 562, 580]. АПА обычно сопровождаются аневризматической дилатацией брюшной аорты в виде аневризм аорто-подвздошного сегмента примерно в 10 % случаев АБА [563, 564].

Изолированная АПА представляет собой аневризму подвздошных артерий без аневризмы инфраренального отдела брюшной аорты. Это определение охватывает аневризмы ОПА, ВПА, НПА и их сочетания. Аневризмы НПА, которые имеют другое эмбриональное происхождение, встречаются редко.

Предложено несколько классификаций изолированных АПА [565, 566, 567]. Анатомическая классификация Ребера по типам I–IV, по-видимому, хорошо подходит для сравнения исходов различных анатомических образований (Рисунок 21), в то время как классификация Фарни основана на оценке пригодности шейки для эндоваскулярной реконструкции, которая может меняться в зависимости от времени, медицинских изделий и метода операции.

Основные патологические изменения и тип изолированных АПА аналогичны таковым при АБА. Существуют дегенеративные аневризмы, псевдоаневризмы, пенетрирующая язва, расслаивающиеся аневризмы, микотические аневризмы и травматические аневризмы [568].

Изолированные АПА чаще всего поражают ОПА (тип I по Реберу) и реже НПА (тип IV по Реберу) [569, 563, 570, 561]. По имеющимся данным их общая частота составляет до 7 % от всех аневризм аорто-подвздошного сегмента, и 12–48 % всех изолированных АПА являются двусторонними [563, 570, 571]. Большинство случаев

изолированных АПА приходится на долю мужчин (90 %) и диагностируется на седьмом и восьмом десятилетии жизни [569, 571, 572].

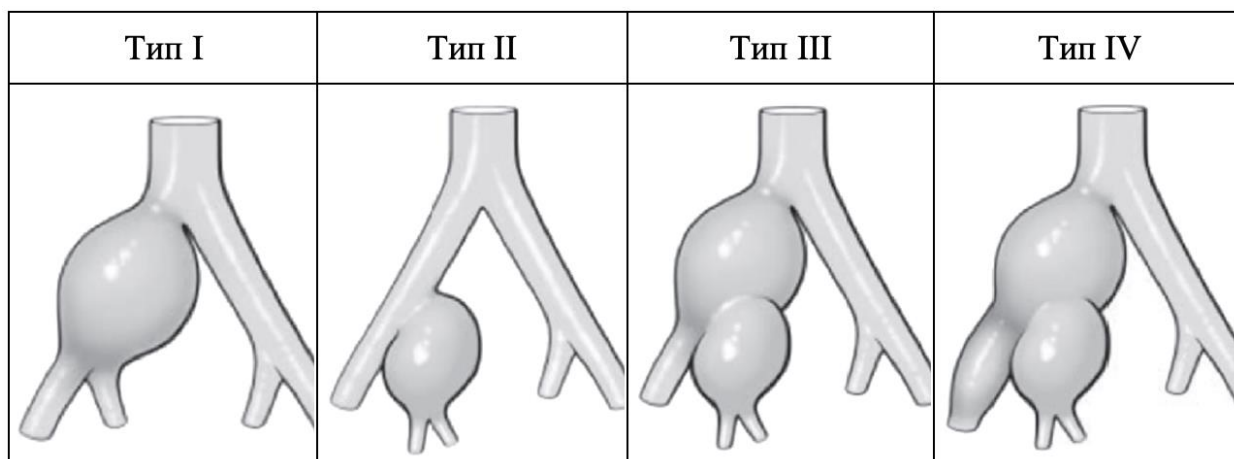


Рисунок 21. Классификация изолированных аневризм подвздошной артерии по Реберу [566].

### 3.32.2 Естественное клиническое течение и пороговый диаметр для реконструктивного хирургического вмешательства

Зарегистрированная скорость роста АПА аналогична таковой при АБА — приблизительно 1-4 мм/год в зависимости от диаметра аневризмы [573, 574]. Частота разрыва и ее связь с размером и скоростью роста изолированных АПА так хорошо не изучены, как для АБА, имеются только результаты исследований серии случаев.

Согласно опубликованным данным, в большинстве случаев разрыв АПА происходит при диаметре более 5 см и редко при диаметре менее 4 см [562, 563, 569, 575, 576, 577, 580].

#### Рекомендация 87

- В качестве порогового значения для проведения планового реконструктивного вмешательства при изолированной аневризме подвздошной артерии (общей подвздошной артерии, внутренней подвздошной артерии и наружной подвздошной артерии или их сочетания) рекомендуется рассматривать диаметр не менее 3,5 см [562, 563, 569, 575, 576, 577, 580].

#### УДЗ

#### УУР В

**Комментарий:** поскольку убедительные данные ограничены, для определения индивидуального порогового значения для реконструктивного вмешательства необходимо оценивать операционный риск пациентов, а также пригодность для открытой и/или эндоваскулярной реконструкции. Тем не менее, у большинства пациентов с максимальным диаметром менее 3,5 см считается безопасным консервативное лечение [577]. В рамках

*недавнего ретроспективного многоцентрового исследования диаметра разорвавшихся АПА рекомендовано наблюдение за АПА у пожилых мужчин до достижения диаметра 4 см [562, 580]. Не имеется данных о медикаментозной терапии для контроля артериального давления или применении антитромбоцитарных препаратов, бета-адреноблокаторов или статинов у пациентов с изолированной АПА. Таким образом, в отношении консервативной тактики лечения следует придерживаться рекомендаций для АБА.*

### **3.32.3 Визуализация**

В то время как в большинстве случаев изолированные АПА протекают бессимптомно, симптомы могут быть вызваны локальным сдавливанием мочеточника, крестцового сплетения или подвздошной вены [567].

Физикальное обследование и УЗДС менее надежны и часто не способны выявить АПА, в то время как КТА обладает высокой точностью для выявления АПА [567, 582].

С расширением использования методов визуализации поперечного сечения АПА все чаще выявляются на бессимптомной стадии.

Предполагаемая периодичность наблюдения, экстраполированная на основе периодичности наблюдения при АБА, может составлять один раз в три года для АПА ВПА диаметром 2,0–2,9 см и один раз в год при диаметре 3,0–3,4 см.

Не имеется данных о периодичности последующего наблюдения при малых изолированных аневризмах ВПА. Наблюдение за выявленной АПА предпочтительно осуществлять с помощью УЗДС, а в случае проблем с визуализацией — с помощью КТА.

### **3.32.4 Хирургическая тактика лечения**

Цель хирургического лечения АПА заключается в исключении аневризмы из кровотока для предотвращения дальнейшего роста и разрыва. До внедрения эндоваскулярных реконструктивных вмешательств в начале 90-х годов XX века ОХ была основным методом лечения АПА. Устойчивый переход к эндоваскулярным методам лечения начиная с 2000 г. сопровождался значительным снижением послеоперационных осложнений и смертности [578], а также уменьшением количества осложнений и сокращением длительности госпитализации [561, 569, 570, 578].

Несмотря на то что эта тенденция первоначально частично объяснялась различиями в структуре случаев при большем количестве экстренных случаев в группе ОХ, недавно накопленные данные свидетельствуют о значительных преимуществах проведения эндоваскулярной реконструкции как в плановом, так и в экстренном порядке [570, 578, 579]. Однако, поскольку патологические изменения, анатомия, протяженность

поражения и пригодность пациентов сильно различаются между отдельными пациентами, оба метода должны использоваться в центрах, оказывающих медицинскую помощь пациентам с АПА.

### **3.32.5 Открытая реконструкция**

ОХ обычно проводится под общей анестезией через ретроперитонеальный или трансабдоминальный доступ. В зависимости от протяженности аневризматического участка реконструкция выполняется с использованием линейного протеза подвздошной артерии или бифуркационного протеза, включая инфраренальный отдел аорты, в сочетании с реваскуляризацией ВПА или без нее. Менее инвазивным методом в отдельных случаях является лигирование подвздошной артерии с реперфузией контралатеральной бедренной артерии и/или ВПА с помощью перекрестного шунтирования [580, 581].

О необходимости лигирования ВПА при ОХ по поводу АПА сообщалось не на систематической основе.

Из-за глубокой внутритазовой локализации выполнение ОХ при АПА сопряжено с повышенным риском ятрогенных повреждений вен, мочеточника или нерва, что приводит к периоперационной кровопотере, осложнениям и росту смертности [569].

### **3.32.6 Эндоваскулярная реконструкция**

Эндоваскулярное лечение АПА первоначально включало в себя эмболизацию ВПА и имплантацию стент-графта в участок от ОПА до НПА. Для обеспечения надлежащей проксимальной герметизации при реконструктивном вмешательстве иногда требуется вовлечение инфраренального отдела аорты и контралатеральной подвздошной артерии [567, 569, 572]. Таким образом, эндоваскулярная реконструкция чаще связана с окклюзией поясничных артерий и нижней брыжеечной артерии, что необходимо учитывать. В то же время при ОХ по поводу изолированной АПА можно оставить интактными инфраренальный отдел аорты и контралатеральные подвздошные артерии.

За последние годы произошла эволюция эндоваскулярных методов от рутинной эмболизации ВПА в большинстве случаев до методов стентирования боковой ветви, позволяющих сохранить проходимость ВПА [583]. Результаты стентирования ВПА при изолированной АПА отдельно не представлены, но результаты, полученные при аневризмах аорто-подвздошного сегмента, свидетельствуют о высокой частоте технического успеха и высоком показателе проходимости целевого сосуда в среднесрочной перспективе [584, 585]. По результатам ретроспективного анализа, проведенного в Дании на основе данных 112 пациентов, которым проводилось эндоваскулярное лечение аневризм аорто-подвздошного сегмента, у 38 % пациентов после

выключения ВПА развилась ягодичная хромота по сравнению с отсутствием таких случаев после имплантации стент-графта в подвздошную боковую ветвь [586]. В Европейском союзе эндопротезы подвздошной боковой ветви одобрены (маркировка CE, соответствие европейским стандартам) для использования при аневризме аорто-подвздошного сегмента и изолированной АПА. Наиболее распространенным анатомическим фактором, ограничивающим использование браншированного стент-графта на уровне подвздошных артерий, является аневризма ВПА.

Предложены другие, менее изученные альтернативные методы эндоваскулярной реконструкции для сохранения перфузии ВПА при АПА, такие как использование «расклешенных» подвздошных модулей эндопротезов (bell-bottom technique), методика «сэндвич» (sandwich technique) и гибридная реконструкция, включающая перекрестное бедренное шунтирование [588].

Значительным преимуществом эндоваскулярной реконструкции, особенно при разрыве изолированной АПА, является возможность проведения операции под местной анестезией. По имеющимся данным в редких случаях требуется переход на ОХ [575].

#### *Рекомендация 88*

- При лечении пациентов с аневризмой подвздошной артерии в качестве метода первой линии рекомендуется рассматривать эндоваскулярную реконструкцию [578, 569, 583, 584].

**УДЦ 3**

**УУР В**

### **3.32.7 Особенности тазового кровообращения**

#### *Рекомендация 89*

- При проведении открытой хирургической реконструкции и эндоваскулярной реконструкции по поводу аневризмы подвздошной артерии рекомендуется сохранить кровоток хотя бы в одной внутренней подвздошной артерии [591].

**УДЦ 3**

**УУР В**

**Комментарий:** прекращение перфузии ВПА обычно хорошо компенсируется перфузией коллатеральных артерий через контралатеральную ВПА, брыжеечные и бедренные артерии. Если этого не происходит, могут возникать такие симптомы, как ягодичная хромота, ишемия толстой кишки, некроз органов малого таза или эректильная дисфункция [591]. Наиболее частым осложнением эндоваскулярного лечения АПА является ягодичная хромота, частота которой, по имеющимся данным, достигает

28 % [561, 569, 570, 571, 572]. Вероятность и тяжесть возникновения этих осложнений выше при двусторонней окклюзии ВПА544, 678, но это трудно прогнозировать. В этой связи рекомендуется сохранить кровоток хотя бы в одной ВПА, если это не ставит под угрозу основную цель лечения — исключение аневризмы из кровотока.

Благодаря доступности в настоящее время стент-графтов с боковой ветвью, в большинстве случаев можно сохранить кровоток в ВПА, что обеспечивает снижению частоты ягодичной хромоты при лечении АБА аорто-подвздошного сегмента и АПА с вовлечением ВПА [584, 586]. Даже в случае аневризмы ВПА при отсутствии соответствующей зоны имплантации в пределах основного ствола ВПА успешно использовали протезы подвздошной боковой ветви вне ИПП, при этом их имплантировали дистально в ягодичные артерии, чтобы сохранить кровоток через ВПА в одну из ее крупных ягодичных ветвей [592, 593].

#### *Рекомендация 90*

- У пациентов, которым показана эмболизация или лигирование внутренней подвздошной артерии, рекомендуется выполнять окклюзию проксимального главного ствола сосуда (устье ВПА), если это технически осуществимо, для сохранения дистального коллатерального кровообращения в малом тазу [591].

### **УДЦ 3**

### **УУР В**

**Комментарий:** *если необходима эмболизация ВПА для исключения АПА из кровотока, эмболизирующий материал предпочтительно следует размещать в проксимальной части ВПА для сохранения сообщения между ее передним и задним отделами. При дистальной эмболизации увеличивается риск развития ягодичной хромоты [591]. В случае двусторонней окклюзии ВПА во многих центрах стало стандартной практикой поэтапное лечение, обеспечивающее возможность развития коллатералей.*

В случаях покрытия стент-графтом длинного участка аорты с окклюзией сегментарных артерий важное значение имеет сохранение кровотока в ВПА для профилактики ишемии спинного мозга, поскольку на этом уровне обеспечивается коллатеральное кровоснабжение спинного мозга [594].

#### **3.32.8 Послеоперационное наблюдение**

На сегодняшний день ни в одном из исследований конкретно не рассматривалось последующее наблюдение после реконструкции АПА, которое зависит от типа реконструктивного вмешательства, а также от наличия других сопутствующих аневризм и

другой патологии. В этой связи последующее наблюдение следует проводить в соответствии с рекомендациями для АБА

### **3.33 Прочие заболевания аорты**

#### **3.33.1 Микотическая аневризма**

Микотические или первично инфицированные аневризмы аорты (МАО) развиваются в связи с попаданием септических эмболов в сосуды сосудов, в результате гематогенного распространения во время bacteriemia или прямым распространением смежной инфекции, приводящей к инфекционной дегенерации артериальной стенки и образованию аневризмы. Термин «микотический» был введен Ослером (Osler) в 1885 году из-за грибоподобного внешнего вида аневризм, что вводит в заблуждение, поскольку большинство МАО вызывается обычными микроорганизмами, включая грамположительные, в основном различные виды стафилококков и энтерококков, а также *Streptococcus pneumoniae* и виды бактерий рода *Clostridium*. Среди грамотрицательных палочек в основном встречаются различные виды сальмонелл, но также могут быть идентифицированы *Coxiella burnetii*, микобактерии и грибы.

Заболеваемость МАО составляет до 1,3 % от всех аневризм аорты в западных странах и (по сообщениям) выше в Восточной Азии [595, 596, 589, 590]

Большинство пациентов являются лицами мужского пола и, как правило, моложе (средний возраст 69–70 лет) пациентов с дегенеративной неинфицированной аневризмой (74–78 лет) [597, 598].

#### *Рекомендация 91*

- Рекомендуется формулировать диагноз микотической аневризмы аорты на основании сочетания клинико-лабораторных показателей и результатах визуализирующих исследований. [597, 598, 612, 589].

#### **УД 4**

#### **УУР В**

**Комментарий:** нет четкого консенсуса относительно того, как определить МАО691. В большинстве последних публикаций диагноз МАО основывается на сочетании (1) клинической картины, (2) результатов лабораторных исследований и (3) результатов компьютерной томографии (Таблица 20). Кроме того, часто наблюдается типичная история болезни с наличием сопутствующих инфекций (например, остеомиелита, инфекции мочевыводящих путей, туберкулеза, гастроэнтерита и инфекции мягких тканей) и иммунодефицитных заболеваний или применения иммунодепрессантов в анамнезе (например, злокачественные заболевания,



почечная недостаточность при диализе, инфекция, вызванная вирусом иммунодефицита человека [ВИЧ], сахарный диабет или лечение кортикостероидами)[589, 597, 598, 600, 601, 602, 613].

**Таблица 20.** Предлагаемые диагностические критерии микотической аневризмы аорты [596].

Сочетание следующих факторов:	
Клиническая картина	Боль в животе/спине Лихорадка Сепсис/шок
Результаты лабораторных и микробиологических исследований	С-реактивный белок ↑ Лейкоциты ↑ Положительный результат посева крови или тканей аорты
Рентгенологические признаки на КТ	Мешковидный/многодольчатый/эксцентричный Наличие газа в парааортальной области / образование мягких тканей Быстрое расширение (дни) и/или разрыв Атипичная локализация (например, пара-висцеральная) или множественные аневризмы разной локализации

Источник инфекции невозможно идентифицировать у одной трети пациентов, равно как и возбудитель инфекции в 21–40 % [604, 606, 621].

Эмпирическую антибиотикотерапию, направленную против золотистого стафилококка (*Staphylococcus aureus*) и грамотрицательных палочек, в частности бактерий рода *Salmonella*, следует начинать непосредственно после получения результатов посева и продолжать в случаях с отрицательными культурами крови и тканей. Клинические результаты только антибиотикотерапии или хирургического вмешательства остаются неудовлетворительными [607, 609, 622, 623].

У пациентов с этой патологией повышен риск разрыва аневризмы и развития других осложнений, поэтому лечение следует проводить обязательно независимо от диаметра поражения. Сходные результаты лечения инфицированной ткани независимо от выбранной стратегии не позволяют сделать однозначных выводов относительно приоритетного варианта вмешательства. Согласно данным шведского реестра, открытое лечение *in situ* и эндоваскулярное вмешательство у пациентов с МАА с точки зрения долгосрочной выживаемости и смертности от инфекций не различаются [610, 611].

### **3.33.2 Открытая реконструкция**

Ранняя диагностика, немедленное назначение системных антибиотиков и своевременное хирургическое лечение имеют решающее значение для улучшения ранних исходов. Несмотря на отсутствие доказательств, ОХ считается золотым стандартом для радикального лечения МАА.



На наш взгляд, эндоваскулярное лечение следует рассматривать только в экстренных случаях в качестве перехода к открытой операции. Открытое вмешательство можно проводить двумя способами. Первый вариант — ОХ *in situ* с использованием изготовленного в клинике эндопротеза из бычьего перикарда. Второй вариант предусматривает иссечение МАА, ушивание культи аорты с использованием большого сальника (оментопластика) и последующее наложение экстраанатомического шунта между подмышечной и обеими бедренными артериями [610, 611].

На наш взгляд, второй вариант открытого лечения (который требует длительную антибактериальную терапию) по сравнению с открытым лечением *in situ* и эндоваскулярным лечением МАА характеризуется более низкой смертностью в ранний послеоперационный период и более низкой частотой повторного инфицирования в отдаленном периоде. ОХ остается общепринятым стандартом лечения МАА.

ОХ включает в себя резекцию аневризмы, обширную местную хирургическую обработку и реваскуляризацию с помощью экстраанатомического шунтирования или реконструкции *in situ*. Варианты использования сосудистых протезов *in situ* включают предпочтительно аутологичную вену (формирование из бедренной или большой подкожной вены ноги нео-аорто-подвздошной системы), криоконсервированные артерии, бычий перикард или (при наличии) протезные трансплантаты (PTFE, Dacron или пропитанные антибиотиками протезы из материала Dacron) в зависимости от предпочтений хирурга [614, 617, 621, 624].

Материал, полученный в ходе вмешательства, необходимо направить на микробиологическое исследование, должна быть проведена обширная хирургическая обработка раны, и инфекционный процесс должен быть отделен от протеза сальником. Сообщалось о показателях смертности до 5–49 % после трансплантации *in situ* по сравнению с 24–50 % после экстраанатомического шунтирования [614, 618, 589]. Осложнения, связанные с инфекцией, могут возникать в 0–20 % случаев после трансплантации *in situ*, и более старые данные свидетельствуют о столь же высокой частоте осложнений после экстраанатомического шунтирования, причем наиболее опасными являются поздние разрывы культи аорты, частота которых достигает до 20 % [321]. Достоверных сравнительных данных между разными открытыми хирургическими методами не существует. Наконец, анатомическая локализация аневризмы иногда определяет необходимость выполнения ОХ, в частности при СРАБА.

#### *Рекомендация 92*

- Хирургические методы, используемые при микотической аневризме, рекомендуется рассматривать с учетом состояния пациента и опыта бригады, при этом

эндоваскулярная реконструкция является приемлемой альтернативой открытой реконструкции. [589, 598, 602, 614]

УДД 1

УУР В

### 3.33.3 Эндоваскулярная реконструкция

В последние 15 лет МАА все чаще успешно лечится эндоваскулярными методами. К EVAR относились со скептицизмом из-за серьезных опасений по поводу сохранения инфицированной ткани в зоне вмешательства, включая саму аневризму, и риска рецидивирующей/персистирующей инфекции. С другой стороны, EVAR является менее инвазивной альтернативой, чем стандартная ОХ при МАА, что позволяет лечить ослабленных пациентов и пациентов с сопутствующей патологией со сложной анатомией аневризмы и избегать серьезных хирургических травм (перезакрытие аорты, гепаринизация и массивное переливание крови). В чрезвычайных ситуациях EVAR может быть переходным этапом к более позднему радикальному хирургическому вмешательству, а для тех, кому противопоказана ОХ, может быть постоянным или паллиативным вариантом лечения [606]. В недавнем крупном европейском многоцентровом исследовании с участием 123 пациентов со 130 МАА (38 % разрывов и 52 % супраренальных аневризм / аневризм грудной аорты) было показано, что EVAR позволяет достичь стойких результатов лечения (пятилетняя выживаемость 55 %), если она связана с длительной антибиотикотерапией (6–12 месяцев или, возможно, пожизненно) [596], однако для удаления вторичных поражений могут потребоваться дополнительные открытые и чрескожные процедуры [598, 602]. В отдаленном периоде осложнения, связанные с инфекцией, возникают главным образом в течение первого года и часто приводят к летальному исходу (европейское исследование, 19 % от общей когорты), в особенности среди пациентов с положительными результатами посева крови и отсутствием бактерий рода *Salmonella* (пятилетняя выживаемость 41 %), с иммунодефицитом (пятилетняя выживаемость 40 %), при наличии газа в парааортальной области / газа внутри тромба по результатам предоперационной КТ (пятилетняя выживаемость 36 %) [596, 609] или с лихорадкой, или разрывом аневризмы во время операции [606, 607].

В недавнем шведском общенациональном сравнительном исследовании ОХ и EVAR при МАА, включавшем 132 пациента со 144 микотическими АБА, было показано статистически значимое преимущество в отношении ранней выживаемости для EVAR (до 4 лет) без недостатков в позднем периоде с точки зрения частоты поздних инфекций или

осложнений, связанных с аневризмой, или выживаемости. Это свидетельствует о том, что эндоваскулярная реконструкция является приемлемой альтернативой ОХ.

#### *Рекомендация 93*

- При подозрении на микотическую аневризму аорты рекомендуется лечение пациентов антибиотиками для внутривенного введения как перед EVAR, так и перед ОХ. Эмпирическую антибиотикотерапию, направленную против золотистого стафилококка (*Staphylococcus aureus*) и грамотрицательных палочек следует начинать, как только будут получены результаты посева, и продолжать у пациентов с отрицательными результатами посева [589, 598, 606, 609].

#### **УДД 4**

#### **УУР В**

**Комментарий:** *режим применения антибиотиков должен разрабатываться в каждом конкретном случае в тесном сотрудничестве с врачами-инфекционистами и микробиологами на основе клинико-лабораторных показателей и результатов визуализирующих исследований. Сроки последующего наблюдения и продолжительность антибиотикотерапии (от 4–6 недель до пожизненной) зависят от выявленного микроорганизма, типа хирургического вмешательства и иммунологического статуса пациента. В некоторых обзорных статьях по эндоваскулярным вмешательствам представлены благоприятные исходы при отсроченном хирургическом вмешательстве, когда антибиотики назначаются до тех пор, пока клинические проявления инфекции не будут контролироваться у гемодинамически стабильных пациентов. Суть заключается в том, чтобы удалить бактерии из аорты и кровотока перед установкой стент-графта, являющегося инородным телом. Вместе с тем в этих отчетах, по всей вероятности, прослеживается систематическая ошибка отбора, а высокие показатели частоты увеличения размеров и разрывов, отмечающиеся при МАА, делают отложенную операцию рискованной при отсутствии строгого наблюдения. Разрыв и супраренальное расположение аневризмы являются значимыми факторами риска смерти в течение пяти лет [606].*

#### *Рекомендация 94*

- После реконструктивного вмешательства по поводу микотической аневризмы рекомендуется проведение длительной антибиотикотерапии (6–12 месяцев или пожизненно) и последующего наблюдения [598, 614].

#### **УДД 1**

#### **УУР В**

Таким образом, МАА является редким и опасным для жизни заболеванием. Раннее выявление и антибиотикотерапия с последующим хирургическим вмешательством играют центральную роль в лечении данной аневризмы. Результаты крупнейших и самых последних исследований с долгосрочным последующим наблюдением свидетельствуют о том, что EVAR может иметь краткосрочное преимущество по сравнению с открытой реконструкцией без каких-либо поздних недостатков. Однако из-за редкости МАА отсутствуют убедительные доказательства, что затрудняет выработку надежных рекомендаций.

*Рекомендация 95*

- Реконструкция по поводу микотической аневризмы рекомендуется независимо от размера аневризмы [598, 626].

**УДД 4**

**УУР В**

### **3.34 Воспалительная аневризма**

Еще одно образование аорты, впервые описанное Walker и соавт. в 1972 г.<sup>711</sup>, представляет собой воспалительную аневризму брюшной аорты (ВАБА), на долю которой приходится 4–7 % от всех АБА [627, 697]. определяется по (1) атипичному утолщению стенки аневризмы, (2) блестящему перианевризматическому и ретроперитонеальному фиброзу белого цвета и (3) плотным спайкам прилегающих внутрибрюшных структур.

Патогенез ВАБА остается неизвестным. Аутоиммунные механизмы, вероятно, играют важную роль в возникновении этой хронической воспалительной реакции либо в результате локального патологического процесса, основанного на воспалительной реакции на компоненты атеросклеротических бляшек, либо как проявление системного заболевания [631]. На основе иммунологических исследований воспаления была предложена классификация воспалений, связанных и не связанных с иммуноглобулином (Ig) G4, что подчеркивает иммунологическую роль в развитии заболевания [632, 627, 697, 700]. Большинство ВАБА относятся к группе хронического периаортита (идиопатический перианевризматический ретроперитониальный фиброз). На момент постановки диагноза возраст этих пациентов составляет 62–68 лет, что приблизительно на 5–10 лет меньше, чем у пациентов с дегенеративной АБА. Большинство пациентов являются мужчинами (соотношение М:Ж [6-30]:1), заядлыми курильщиками (85–90 %) с артериальной гипертензией, ИБС и ОЗПА в анамнезе.

Диагноз ВАБА основывается на сочетании клинико-лабораторных показателей и результатах визуализирующих исследований, включая КТА [634].

ВАБА характеризуются более высокой частотой симптомов, связанных с аневризмой (65–90 %) по сравнению с обычными дегенеративными АБА, и наличием клинической триады в виде хронических болей (в 50–80 % случаев в области живота, спины, таза), снижение массы тела (20–50 %) и умеренного повышения уровня маркеров воспаления (СОЭ и СРБ 60–90 %). При клиническом обследовании может быть выявлена болезненная пульсирующая АБА (15–71 %) [634, 638, 590, 699, 700]. КТА является методом выбора для выявления воспаления вокруг расширенной аорты с утолщением прилегающих тканей и потенциальным захватом соседних органов: двенадцатиперстной кишки и сигмовидной кишки (60 %) или обструкции мочеточника (20–44 %) с гидроуретеронефрозом (15–30 %) и поражением левой почечной или нижней полой вены (18–21 %) [639, 640, 700, 582]. ВАБА обнаруживают главным образом в инфраренальном отделе аорты, однако хронические воспалительные процессы также могут отмечаться и в грудном отделе аорты, ВПА (43 %), бедренной артерии (13 %) [641, 642] и других сосудах среднего размера (брыжеечные, почечные артерии и вены) [643]. На КТА выявляют типичную анатомическую особенность — «признак мантии», — представляющую собой наличие утолщенной стенки из хронических воспалительных клеток и плотный перианевризматический фиброз с сохранением задней стенки, с возможным вовлечением соседних структур, в частности мочеточников, кишечника, сосудов [582, 635]. Мультиспиральная КТА, ПЭТ/КТ с 18F-ФДГ, МРТ и диффузионно-взвешенная МРТ стали потенциальными инструментами для диагностики и наблюдения за течением ВАБА [644, 645].

Дифференциальный диагноз с МАА облегчается отрицательными результатами бакпосева крови на стерильность, отрицательной кожной пробой (туберкулез), отрицательными результатами серологических исследований (сифилис), локализацией в брюшной аорте и типичными анатомическими особенностями на КТА. Биопсия может быть оправдана для исключения злокачественных новообразований.

Не достигнут консенсус в отношении того, как измерять диаметр ВАБА, следует ли учитывать утолщенную стенку или нет [582, 640].

### **3.34.1 Консервативная тактика**

Оптимальная тактика ведения пациентов с ВАБА остается неопределенной, и рекомендуется, чтобы все пациенты с ВАБА находились под пристальным наблюдением междисциплинарной команды.

Консервативное медикаментозное лечение кортикостероидами может быть рассмотрено при симптомных аневризмах диаметром ниже порогового значения для реконструкции при наличии интенсивных болей и снижении массы тела, связанных с

выраженным гидронефрозом и наличием признака мантии, свидетельствующих о периоперационных сложностях [646]. Оптимальная доза и продолжительность медикаментозного лечения все еще неясны, поскольку отсутствуют контролируемые клинические исследования, в которых бы оценивалась долгосрочная эффективность кортикостероидов при ВАБА.

Другие иммуносупрессивные средства (азатиоприн (АТХ: L04AX01) и метотрексат\*\* (АТХ: L01BA01)) применяли в качестве стероидосберегающих препаратов из-за побочных эффектов кортикостероидов или в случаях резистентности к ним [647, 651, 701, 702]. Тамоксифен\*\* (АТХ: L02BA01) – селективный модулятор рецепторов эстрогена – применяли при лечении идиопатического ретроперитонеального фиброза с учетом пользы лекарственного средства при десмоидных опухолях малого таза.

#### *Рекомендация 96*

- Всем пациентам с симптомными воспалительными аневризмами брюшной аорты рекомендуется назначить медикаментозное противовоспалительное лечение [634, 636, 650, 656].

### **УДЗ**

### **УУР В**

**Комментарий:** *в рамках проспективного одноцентрового исследования 19 пациентов с незлокачественным ретроперитонеальным фиброзом получали тамоксифен\*\* (АТХ: L02BA01) по 20 мг внутрь два раза в сутки. При медиане продолжительности лечения, равной 2,5 недели, у 15 из 19 пациентов было зарегистрировано значительное уменьшение выраженности симптомов, снижение уровня показателей острой фазы воспаления и признаки регрессии при сцинтиграфии с галлием и на КТ734. Предполагается, что тамоксифен в комбинации с кортикостероидами эффективен при ВАБА [650].*

Показатели острой фазы воспаления (СОЭ, СРБ) сами по себе не являются надежными маркерами для определения тактики ведения и последующего наблюдения, поскольку они часто не соответствуют метаболической оценке заболевания. В проспективном исследовании по методам визуализации при ретроперитонеальном фиброзе было показано, что ПЭТ с 18F-ФДГ может помочь в принятии решений о начале или прекращении лечения кортикостероидами, исходя из максимального стандартизированного уровня накопления ( $SUV_{max}$ ). При  $SUV_{max} \geq 4$  вероятность ответа пациентов на терапию кортикостероидами в 10 раз выше, чем при значении  $< 4$ , однако система оценки для измерения активности ретроперитонеального фиброза находится в процессе рассмотрения [653].

### 3.34.2 Хирургическое лечение

Пожизненный риск разрыва невелик, < 5 % [627]. Используется то же пороговое значение диаметра для реконструктивного вмешательства, что и при обычной дегенеративной АБА. В редких случаях пациентам с сохраняющимися клиническими проявлениями на фоне медикаментозного лечения может быть показано инвазивное лечение для контроля воспалительного процесса [655]. В случае выраженного гидронефроза в предоперационном периоде могут быть установлены мочеточниковые стенты Double-J.

Проведение ОХ осложняется наличием воспалительных спаек со стенкой двенадцатиперстной кишки, левой почечной вены, нижней полой вены и мочеточников. Трансперитонеальный доступ с ограниченной диссекцией проксимальной шейки, оставлением двенадцатиперстной кишки прикрепленной к утолщенной оболочке и проксимальным пережатием аорты на удалении от утолщенных частей стенки аневризмы позволяет уменьшить хирургическое повреждение прилегающих органов и связанную с этим хирургическую смертность (6–11 %) [655, 656]. После ОХ при ВАБА обычно происходит регресс перианевризматического фиброза, но этот процесс не обязательно связан с нормализацией СОЭ. Она происходит при последующем наблюдении раньше, чем регресс фиброза, который может занять несколько лет [628, 635, 636, 627, 700]. ОХ таких аневризм проводить сложнее по сравнению с ОХ дегенеративных аневризм, о чем свидетельствуют данные сравнительного анализа с использованием псевдорандомизации. По сравнению с лечением дегенеративных аневризм ОХ ВАБА сопряжено с более высоким риском интраоперационного повреждения прилегающих структур и более высокой внутрибольничной смертностью. Необходимо также учитывать риск инфицирования аортального эндопротеза в отдаленном периоде. Для эндоваскулярного лечения характерна более низкая общая смертность в течение одного года после операции. Однако по данным систематического обзора от 2009 года, смертность от осложнений, связанных с аневризмой, одинакова независимо от варианта вмешательства. При этом в группе ОХ отмечалась значимо более высокая частота послеоперационного уменьшения выраженности гидронефроза. Значимых различий с точки зрения 30-дневной смертности и частоты уменьшения воспаления периаортальных тканей не установлено. По указанным выше причинам в большинстве случаев в качестве приоритетного варианта лечения ВАБА следует рассматривать эндоваскулярное вмешательство, тогда как ОХ рекомендовано при выраженном гидронефрозе и низком риске смертельного исхода и осложнений [637, 656].

### Рекомендация 97

- В качестве метода выбора при хирургическом лечении ВАБА, при пороговом значении диаметра аневризмы 5,5 см и подходящей анатомией у пациентов с воспалительной аневризмой брюшной аорты рекомендуется эндоваскулярная реконструкция [638, 656, 657, 703].

#### УДД 1

#### УУР В

**Комментарий:** *EVAR все более широко используется для исключения ВАБА из кровотока и при этом характеризуется снижением 30-дневной смертности (2,4 %) и частоты тяжелых осложнений [638]. В исследованиях серии случаев перианевризматический фиброз после EVAR в большинстве случаев сохраняется или уменьшается при среднесрочном последующем наблюдении, но требуется долгосрочное наблюдение [639, 656, 703, 704].*

Гидронефроз и парааортальный фиброз могут сохраняться и даже прогрессировать, несмотря на проведение ОХ или EVAR [656]. В связи с этим для уменьшения или стабилизации парааортального воспаления показано продолжение иммуносупрессивной терапии [648, 650] и тщательное послеоперационное наблюдение, но иногда может потребоваться установка мочеточникового стента, пиелостомия или лизис с проведением открытой хирургической операции.

### **3.35 Расслоение стенки аорты, мешотчатая аневризма, пенетрирующая язва аорты, интрамуральная гематома, псевдоаневризма**

Пенетрирующая язва аорты (ПЯА), впервые описанная в 1934 г. [658], определяется как изъязвление атеросклеротической бляшки, распространяющееся за пределы интимы аорты, что приводит к образованию гематом в стенке аорты, количество которых может различаться. Такие поражения обычно возникают у пациентов пожилого возраста с системным атеросклерозом и сопутствующими заболеваниями. На основе обзора литературы расчетная частота составляет 1 % в популяции пациентов с сосудистой патологией, при этом ПЯА в брюшном отделе (11–24 %) возникает реже, чем в грудном отделе (76–86 %), но могут наблюдаться множественные поражения и связанные с ними аневризмы [659, 660, 705, 706, 707].

### Рекомендация 98

- Всем пациентам с пенетрирующей язвой аорты, изолированным расслоением брюшной аорты, псевдоаневризмой аорты или интрамуральной гематомой рекомендуется медикаментозное лечение, включая контроль артериального давления [590, 663, 667].



**Комментарий:** При прогрессировании ПЯА может происходить формирование интрамуральной гематомы (ИМГ), псевдоаневризмы (дилатация аорты вследствие разрушения всех слоев стенки, которая ограничивается только парааортальной соединительной тканью), разрыв (экстрааортальная гематома) и эмболия сосудов нижних конечностей [582, 659]. В 18–70 % случаев ПЯА протекает с клиническими проявлениями, включающими боль (52 %) или острую ишемию нижних конечностей вследствие дистальной эмболии (12 %) или разрыва (4,1–6,9 %) [659, 661, 663, 706, 708].

Изолированное расслоение брюшной аорты (ИРБА) возникает редко и гораздо реже, чем расслоение брюшной аорты в сочетании с расслоением грудной аорты [664]. Расслоение обусловлено разрывом интимы, через который происходит истечение крови в прилегающее пространство с формированием ложного просвета. Входной разрыв обычно возникает ниже или на уровне почечных артерий (82 %) [665]. У 41 % пациентов с клиническими проявлениями ИРБА имеется сопутствующая АБА [664, 709]. ИМГ представляет собой скопление крови в стенке аорты без разрыва интимы или точки входа при визуализирующем исследовании, и она редко возникает только в брюшной аорте.

В случае выявления ИРБА, ИМГ или псевдоаневризмы в брюшной аорте необходимо исключить травму, ятрогенное повреждение или ПЯА в качестве основной причины [666]. Наиболее распространенной жалобой является боль в животе или спине/боку (57–62 %), иногда связанная с острой ишемией нижних конечностей (5 %) [664, 667].

Как КТ, так и МРТ позволяют диагностировать ПЯА, ИМГ и ИРБА с высокой степенью точности. Для ПЯА характерно углубление, заполненным контрастным веществом, которое сообщается с просветом аорты. ИМГ представляет собой полулунную зону равномерного высокого ослабления в стенке аорты, обнаруживаемую при компьютерной томографии без контрастирования. Часто обнаруживаются интрамуральные скопления крови, но они не связаны с неблагоприятным прогнозом, и их следует отличать от язвopodobных проекций [709]. Расслоение представляет собой линейный дефект заполнения просвета аорты, при этом истинный просвет часто меньше ложного. Краниокаудальная протяженность ПЯА намного меньше, чем при ИРБА или первичной ИМГ.

#### *Рекомендация 99*

- При неосложненной пенетрирующей язве аорты, расслоении или интрамуральной гематоме брюшной аорты рекомендуется наблюдение с помощью серийной

визуализации [710, 663].

## УДД 1

## УУР С

**Комментарий:** *С учетом того, что о естественном течении почти ничего неизвестно, обосновано наблюдение с помощью серийной визуализации с использованием методов визуализации поперечного сечения (КТА или МРА) [661, 662]. Оценка язвы включает в себя измерение максимального диаметра аорты на уровне локализации язвы, глубины язвы и длины дефекта интимы (ширины) на уровне локализации язвы. Скорость роста ПЯА в брюшном отделе составляет приблизительно 3 мм/год.*

Осложненная ПЯА означает сочетание экстрааортальной гематомы (псевдоаневризмы), симптомов эмболии, приступов боли, ПЯА с первоначальными размерами > 20 мм в ширину или > 10 мм в глубину или увеличения общего диаметра брюшной аорты [661, 662]. Аналогично, осложненная ИМГ/ИРБА означает наличие приступов боли, роста ИМГ, парааортальной гематомы, разрыва интимы или мальперфузии.

Несмотря на то что естественное течение этих процессов четко не описано, у каждого пациента с ПЯА, ИМГ или ИРБА должно быть начато медикаментозное лечение, которое, по сути, основано на той же концепции, что и при расслоении аорты В типа, и направлено на снижение АД, контроль факторов риска атеросклероза и оптимальное обезболивание [590, 710].

### *Рекомендация 100*

- Пациентам с осложненной пенетрирующей язвой аорты, расслоением, интрамуральной гематомой и псевдоаневризмой брюшной аорты рекомендуется реконструктивное вмешательство [590, 663, 710].

## УДД 1

## УУР С

**Комментарий:** *При осложненной ПЯА/ИМГ/ИРБА показано инвазивное лечение, как при ИРБА, которое связано с сопутствующими аневризмами, даже при поражениях диаметром < 5 см [749], однако некоторые специалисты рекомендуют агрессивный подход при общем диаметре аорты > 3 см [665].*

### *Рекомендация 101*

- У пациентов с осложненной пенетрирующей язвой аорты, расслоением, интрамуральной гематомой или псевдоаневризмой брюшной аорты в качестве метода выбора следует рассматривать эндоваскулярную реконструкцию. [659, 661,

662, 667, 706, 707, 705].

## УДД 1

## УУР В

**Комментарий:** *благодаря очаговому характеру эти патологические изменения идеально подходят для эндоваскулярной реконструкции с использованием стент-графтов. Такое вмешательство характеризуется высокой частотой технического успеха в осложненных случаях, но может быть связано с высокой госпитальной летальностью (10 %) из-за ослабленного состояния пациентов с данной патологией [661, 662].*

Мешотчатые АБА рассматриваются как отдельная нозологическая единица и определяются как сферические аневризмы с вовлечением лишь части окружности аорты [668]. Во всех случаях следует исключить инфекцию, а в случае ее наличия необходимо назначить соответствующее лечение [598].

### *Рекомендация 102*

- При мешотчатых аневризмах брюшной аорты можно рассматривать раннее лечение с более низким пороговым значением диаметра для планового реконструктивного вмешательства, чем при обычных веретенообразных аневризмах брюшной аорты [668].

## УДД 5

## УУР С

**Комментарий:** *для определения оптимальной тактики ведения при неинфицированных мешотчатых АБА, в том числе показаний к проведению хирургического вмешательства, требуются дальнейшие исследования, а в настоящее время следует руководствоваться оценкой индивидуального риска. Учитывая неопределенность относительно возможного повышенного риска разрыва [668], можно рассматривать раннее лечение.*

### **3.36 АБА при наследственных заболеваниях соединительной ткани**

Несмотря на то, что классические факторы сердечно-сосудистого риска являются основной причиной развития АБА, у пациентов молодого и среднего возраста (< 60 лет) необходим особый диагностический подход для выявления основных генетических нарушений и/или нарушений со стороны соединительной ткани. Описано более 30 наследственных состояний, которые потенциально могут проявляться аневризмами аорты или артерий. Одно и то же наследственное заболевание аорты, как правило ассоциированное с грудной аортой, также может поражать брюшную аорту, но в гораздо меньшей степени, в частности синдром Марфана, сосудистый тип синдрома Элерса — Данло (СЭД), синдром Лойса — Дитца (СЛД), синдром извитости артерий и синдром аневризмы-остеоартрита [682, 710, 711, 590].

Мутации в генах, кодирующих компоненты внеклеточного матрикса (например, фибриллин-1, альфа-1 цепь коллагена III типа, альфа-5 цепь коллагена IV типа); сократительный аппарат гладкомышечных клеток (например, альфа-2 актин гладкомышечных клеток аорты, цГМФ-(циклический гуанозинмонофосфат)-зависимая протеинкиназа типа I); сигнального пути трансформирующего фактора роста бета-3 (например, TGFBR 1, 2, малые матери против декапентаплегического гомолога 3, TGFB3), как известно, связаны с повышенным риском патологии брюшной аорты и образованием аневризмы. У лиц с идентичными мутациями может отмечаться значительная вариабельность клинических проявлений [683].

Генетическое консультирование включает тщательное клиническое обследование с акцентом на скелетные, глазные, кожные и черепно-лицевые особенности, подробное картирование семейного анамнеза с построением родословной трех поколений и сбором клинических данных у родственников первой степени родства [684, 712]. Диагностические визуализирующие исследования сосудов должны не только фокусироваться на известных патологических особенностях, но также обеспечивать полный обзор сосудистой сети головного мозга, грудной клетки и брюшной полости с использованием МРА и трансторакальной эхокардиографии [685]. Соответствующее генетическое консультирование и тестирование пациента и членов семьи должны быть начаты на ранней стадии не только для определения надлежащей тактики медикаментозного/хирургического лечения у отдельно взятого пациента, но и для выявления последствий для членов семьи.

Стратегии ведения пациентов, включая визуализирующие исследования в рамках последующего наблюдения (КТА/МРА/УЗДС), медикаментозное лечение или хирургическое вмешательство у отдельно взятого пациента, должны обсуждаться в рамках междисциплинарной команды специалистов в области патологии аорты.

Первостепенное значение имеет индивидуальный подход, поскольку риск разрыва выше при меньших значениях диаметра аорты, например при СЛД (TGFBR1, 2) и синдроме аневризмы-остеоартрита (малые матери против декапентаплегического гомолога 3), чем у пациентов с синдромом Марфана (фибриллин-1), а хирургическая реконструкция является более сложной при СЭД из-за повышенной ломкости стенок артерий, чем при синдроме Марфана.

Крайне редко изолированная АБА может быть проявлением заболеваний соединительной ткани. В литературе описано всего несколько таких случаев [686-689]. Эндоваскулярное лечение при такой этиологии АБА не рекомендовано. Воздействие радиальной силы, необходимое для установки стент-графтов, противопоказано пациентам

с заболеваниями соединительной ткани по причине повышенной хрупкости стенок аорты [713, 714].

Это может привести к возникновению эндолика I типа и смещению эндопротеза. У пациентов с заболеваниями соединительной ткани эндоваскулярное лечение можно провести в качестве экстренного переходного вмешательства для сохранения жизни в случае кровопотери, вызванной разрывом аневризмы. Тем не менее в реальной клинической практике редко складываются идеальные условия для вмешательства. Если ранее пациенту уже проводили хирургическое лечение или если у него присутствуют несколько сопутствующих заболеваний или другие клинические обстоятельства, повышающие риски при проведении ОЛ, оптимальной тактикой будет проведение эндоваскулярного лечения. Однако ОЛ следует рассматривать как приоритетный вариант вмешательства при лечении АБА у подавляющего большинства пациентов с заболеваниями соединительной ткани.

СЭД (альфа-1 цепь коллагена III типа) является редким доминантно наследуемым и наиболее серьезным заболеванием соединительной ткани с врожденной ломкостью сосудов, приводящее к расслоению и разрывам артерий и характеризующееся высокой смертностью. В ходе РКИ было показано, что лечение бета-адреноблокатором целипрололом связано с трехкратным снижением риска разрыва артерий у пациентов с СЭД [691, 715].

Опыт инвазивного лечения ограничен сообщениями о клинических случаях и небольшими сериями случаев [692].

#### *Рекомендация 103*

- Для ведения пациентов с патологией аорты при подозрении на наличие основной генетической причины их рекомендуется направлять в узкоспециализированный центр к междисциплинарной команде специалистов в области патологии аорты [685, 696].

#### **УДД 4**

#### **УУР В**

**Комментарий:** в недавнем международном консенсусном отчете по диагностике, естественному течению и лечению СЭД сделан вывод о том, что неограниченные разрывы или клинически нестабильные аневризмы (до разрыва), или ложные аневризмы часто требуют проведения соответствующего вмешательства. В зависимости от локализации может быть показано эндоваскулярное лечение (эмболизация кровоточащей артерии) или открытое хирургическое вмешательство (аорта и подвздошные сосуды), хотя инвазивные процедуры могут спровоцировать

*развитие дальнейших осложнений.*

В идеале лечение пациентов с СЭД по возможности должно сосредотачиваться в центрах передового опыта [693]. Международное многоцентровое сотрудничество, в частности Европейская справочная сеть по редким мультисистемным сосудистым заболеваниям (European Reference Network on Rare Multisystemic Vascular Diseases) (<http://vascern.eu/>) может сыграть важную роль в улучшении знаний о тактике ведения этого редкого заболевания.

*Рекомендация 104*

- У пациентов с аневризмой брюшной аорты, у которых заболевание не может быть объяснено исключительно негенетической причиной, в частности у пациентов < 60 лет или у пациентов с положительным семейным анамнезом, рекомендуется генетическое консультирование перед генетическим тестированием [684, 694, 695, 712].

**УДД 4**

**УУР В**

*Рекомендация 105*

- У молодых пациентов с подозрением на нарушения со стороны соединительной ткани и с аневризмой брюшной аорты в качестве метода выбора рекомендуется открытое хирургическое вмешательство [696].

**УДД 4**

**УУР В**

### **3.37 Сопутствующие злокачественные заболевания**

Зарегистрированная частота сопутствующих злокачественных заболеваний и АБА составляет 5,4–6,7 % [669, 670, 716, 717]. Это представляет собой сложную проблему с точки зрения приоритета, сроков проведения и ожидаемого исхода лечения.

Большинство опубликованных статей основаны на результатах небольших исследований серии случаев. В связи с этим принятие решений должно быть основано на клинической оценке, проводимой междисциплинарной командой в каждом конкретном случае. Будучи профилактическим вмешательством, проведение реконструкции АБА целесообразно только в том случае, если пожизненный риск разрыва превышает риск, связанный с лечением, у пациентов с разумной ожидаемой продолжительностью жизни. Таким образом, прогноз сопутствующего злокачественного новообразования занимает центральное место в процессе принятия решений наряду с другими сопутствующими заболеваниями (возраст, физиологическое благополучие) и предпочтениями пациента. Другими аспектами являются предполагаемый повышенный риск разрыва АБА после

хирургического вмешательства по поводу злокачественного новообразования брюшной полости [671, 718], по сравнению со значительной отсрочкой лечения злокачественного новообразования в случае первоочередного лечения АБА с применением метода ОХР, а также риск инфицирования сосудистого протеза. По результатам ретроспективного анализа цитотоксическая химиотерапия не способствовала росту аневризмы по сравнению с пациентами, которым не проводилось лечение по поводу злокачественного новообразования [672]. Кроме того, согласно опубликованным данным, только шести пациентам с АБА и сопутствующим злокачественным новообразованием, получавшим химиотерапию, потребовалась экстренное хирургическое вмешательство по поводу аневризмы, возможно, это связано с предоставлением неполной отчетности или нормальной биологической вариабельностью, наблюдаемой при аневризматическом поражении [672, 675, 719, 720].

*Рекомендация 106*

- У пациентов с сопутствующим злокачественным новообразованием следует рассмотреть возможность длительного профилактического введения низкомолекулярного гепарина до четырех недель после реконструкции аневризмы брюшной аорты [669, 681, 722].

УДД 1

УУР А

**Комментарий:** *существует вероятность повышенного риска тромбоза глубоких вен и тромбоэмболии легочной артерии, а также тромбоза конечности после EVAR (до 7%), возможно, из-за гиперкоагуляции, тромбофилии, паранеопластического синдрома, химиотерапии и литотомического положения [676, 677, 669, 679, 716, 721]. У пациентов с сопутствующим злокачественным новообразованием следует рассмотреть возможность длительного профилактического введения низкомолекулярного гепарина (НМГ) до четырех недель после EVAR [681, 722].*

## 4. Реабилитация

### 4.1 Программа раннего восстановления после операции

**Раннее восстановление после операции (ERAS) при открытой реконструкции АБА.** С целью ускорения послеоперационного восстановления хирургических пациентов за счет уменьшения реакции на хирургический стресс были разработаны программы раннего или «ускоренного» восстановления после операции (ERAS) [396]. ERAS зависит от комплексного междисциплинарного общего подхода, включающего тщательное предоперационное консультирование для психологической подготовки пациента, использование эпидуральной анестезии и минимально инвазивного хирургического доступа, оптимальное обезболивание с минимизацией побочных эффектов, раннюю послеоперационную мобилизацию и пероральное питание, а также отказ от введения (или раннее удаление) дренажей и мочевых катетеров. В ограниченном количестве исследований оценивали протоколы ERAS при открытой реконструкции АБА и было отмечено сокращение сроков госпитализации и уменьшение легочных осложнений [399, 400].

**FAST-TRACK Surgery.** Ускоренная реабилитация или fast-track surgery в последние годы приобретает все больше сторонников. Стратегия основывается на уменьшении хирургического стресса и заключается в:

- Устным и письменном информировании пациента;
- Отсутствии подготовки кишечника;
- Сокращении времени предоперационного голодания;
- Отсутствии премедикации;
- Профилактике тромбоэмболических осложнений;
- Антимикробной профилактике;
- Комбинированной анестезии;
- Минидоступах;
- Профилактике интраоперационной гипотермии;
- Выборочном использовании дренажей;
- Предотвращении и лечении синдрома послеоперационной тошноты;
- Уменьшении объема послеоперационных инфузий;
- Ранней мобилизации больных.

Все это позволяет активизировать больного как можно раньше и сократить время его пребывания на больничной койке.



## **5. Профилактика и диспансерное наблюдение**

Рекомендация 11 по отказу от курения для профилактики развития АБА

Рекомендации по скринингу и диспансерному наблюдению представлены в разделах 2.5 и 2.6

## **6. Организация оказания медицинской помощи**

Медицинская помощь пациентам с АБА может оказываться в следующих условиях:

- амбулаторно (в условиях, не предусматривающих круглосуточное медицинское наблюдение и лечение);
- стационарно (в условиях, обеспечивающих круглосуточное медицинское наблюдение и лечение).

Медицинская помощь пациентам с аневризмой брюшного отдела аорты оказывается в виде:

- первичной медико-санитарной помощи;
- скорой, в том числе скорой специализированной, медицинской помощи;
- специализированной, в том числе высокотехнологичной, медицинской помощи.

Первичная медико-санитарная помощь пациентам с АБА предусматривает:

- 1) первичную доврачебную медико-санитарную помощь;
- 2) первичную врачебную медико-санитарную помощь;
- 3) первичную специализированную медико-санитарную помощь.

Первичная доврачебная медико-санитарная помощь осуществляется амбулаторно работниками со средним медицинским образованием фельдшерских здравпунктов, фельдшерско-акушерских пунктов, врачебных амбулаторий, здравпунктов, поликлиник, поликлинических подразделений медицинских организаций, отделений (кабинетов) медицинской профилактики, центров здоровья.

Первичная врачебная медико-санитарная помощь осуществляется участковым врачом, врачом общей практики (семейным врачом) в амбулаторных условиях. При выявлении признаков АБА пациент направляется к профильному специалисту для оказания первичной специализированной медико-санитарной помощи.

Первичная специализированная медико-санитарная помощь оказывается пациентам с АБА врачами-хирургами, врачами сердечно-сосудистыми хирургами. Для проведения диагностических исследований привлекаются врачи ультразвуковой диагностики, врачи лучевой диагностики.

Особенностью АБА является необходимость регулярных промежуточных исследований. При технической возможности, диагностические скрининги, в том числе с применением методов лучевой диагностики, следует проводить в амбулаторных условиях с дальнейшей интерпретацией полученных данных профильными врачами-хирургами.

Скорая, в том числе специализированная, медицинская помощь оказывается пациентам с подозрением на рАБА и, возможно в ряде случаев, при симптомной АБА. В

остальных случаях пациенты с аневризмой брюшной аорты сохраняют мобильность и обращаются за первичной медико-санитарной помощью самостоятельно.

Специализированная, в том числе высокотехнологичная, медицинская помощь оказывается в условиях стационара врачами-хирургами, врачами сердечно-сосудистыми хирургами, в ряде случаев врачами по рентгенэндоваскулярным диагностике и лечению. Для проведения диагностических исследований привлекаются врачи ультразвуковой диагностики, врачи лучевой диагностики.

Показаниями для плановой госпитализации пациентов с АБА в стационар являются:

- оперативное лечение АБА;
- оперативное лечение состояний и осложнений после открытых и эндоваскулярных вмешательств на АБА.

Не является показанием для госпитализации:

- проведение периодических диагностических скринингов АБА, при условии технической возможности их выполнения в амбулаторном порядке.

Показания для экстренной госпитализации пациентов с АБА в стационар являются:

- подозрение на рАБА;
- появление/усиление клинических симптомов ранее диагностированной АБА.

Критерии выписки из стационара:

- завершённое оперативное лечение АБА, состояний или осложнений после открытых и эндоваскулярных вмешательств на АБА.

## **7. Дополнительная информация**

### **7.1 Нерешенные проблемы**

#### **7.1.1 Расширенный скрининг населения (сочетание вторичной профилактики ССЗ и скрининг на АБА)**

Меняющаяся эпидемиология поставила под сомнение будущее скрининга на АБА. Общий скрининг всех мужчин в возрасте 65 лет в настоящее время крайне эффективен с точки зрения затрат, однако, что делать, если распространенность продолжит снижаться? Может ли целенаправленный скрининг отдельных групп высокого риска у курильщиков или у пациентов с диагностированным атеросклеротическим сердечно-сосудистым заболеванием быть экономически эффективной альтернативой? Скрининг родственников первой степени родства у пациентов с АБА также нуждается в более тщательной оценке.

Повторяющейся критикой скрининга является неопределенность в отношении возможного психосоциального вреда и снижения качества жизни. Хотя имеющиеся

данные не дают повода для серьезного беспокойства, исследования должны оценивать и определять, каким образом предотвратить любые потенциальные негативные психосоциальные последствия и ухудшение качества жизни.

Имеющаяся литература указывает на то, что преданевризматическое расширение аорты может превратиться в аневризму, которая часто достигает порогового размера для реконструкции. Необходимы дополнительные данные о долгосрочных клинических и медицинских экономических последствиях наблюдения за течением преданевризмы.

Вторичная профилактика сердечно-сосудистых заболеваний в сочетании со скринингом АБА может оказать существенное влияние на общий оздоровительный эффект программы скрининга на АБА, и ее необходимо должным образом оценить. Кроме того, недавно были предложены расширенные программы скрининга, нацеленные на множественные патологические процессы, которые нуждаются в дальнейшей оценке.

### **7.1.2 Визуализирующие исследования**

В настоящее время авторы не могут предоставить рекомендацию в отношении предпочтительного детального метода измерения с помощью УЗИ (и КТ). Гармонизация визуализирующих исследований с помощью УЗИ и КТ и методологии измерений имеет клинические и научные последствия и должна быть определена и внедрена в ближайшем будущем.

Лучевая нагрузка стала потенциально серьезной профессиональной опасностью в современной сосудистой хирургии, с которой связаны проблемы по безопасности медицинских работников и пациентов. Повышение уровня радиационной безопасности является одним из ключевых вопросов, требующих пристального внимания.

### **7.1.3 Консервативное ведение пациентов с АБА**

Разработка более совершенных инструментов прогнозирования индивидуального риска разрыва, включающая в себя биомаркеры, функциональную визуализацию и показатели, основанные на морфологии, должна быть предметом долгосрочных исследовательских проектов.

Еще одна амбициозная исследовательская инициатива сосредоточена на медикаментозном лечении, направленном на замедление роста АБА. В настоящее время осуществляется ряд проектов на ранних этапах с использованием животных моделей. Потенциальным кандидатным лекарственным средством для предстоящих клинических исследований является метформин.

Влияние вторичного профилактического лечения сердечно-сосудистых заболеваний у пациентов с АБА и совершенствование предоперационной оценки следует

изучать в тесном сотрудничестве с другими обществами и группами по разработке руководств.

Пороговый размер для реконструкции АБА у женщин и отдельных этнических групп является областью неопределенности, требующей дальнейших исследований, и высококачественные долгосрочные когортные данные последующего наблюдения могут стать основой для более обоснованных последующих рекомендаций.

#### **7.1.4 Хирургическое лечение АБА (открытая хирургия и EVAR)**

Дебаты о выборе между ОХР и EVAR — это нескончаемая история. Быстрое технологическое развитие является неотъемлемой проблемой в области эндоваскулярной хирургии. Постоянные обновления/модификации и участие в них нескольких субъектов чрезвычайно затрудняют получение надежных данных о долговечности, что имеет первостепенное значение. Осложнения или проблемы, связанные с изделиями, встречаются редко, и их трудно обнаружить и изучить в условиях одного центра. РКИ, хотя и представляют собой наивысший уровень доказательности, в конечном итоге устаревают в этих обстоятельствах, и поэтому когортные данные и данные регистров будут основным средством постоянного обновления наших знаний. Функциональные характеристики низкопрофильных стент-графтов более позднего поколения являются областью продолжающихся исследований, имеющей особое значение.

#### **Современные исследования по сравнению открытой и эндоваскулярной реконструкции аневризмы брюшной аорты.**

В нескольких РКИ сравнивали открытое и эндоваскулярное лечение АБА у пациентов с подходящей анатомией, включая исследования EVAR 1 [333], DREAM [338], OVER [334], и ACE [372] (Таблица 21). В этих исследованиях было продемонстрировано значимое преимущество в отношении ранней выживаемости при EVAR по поводу интактной АБА. Однако это преимущество утрачивается при среднесрочном последующем наблюдении.

Таблица 21. Краткий обзор рандомизированных контролируемых исследований по сравнению плановой эндоваскулярной и открытой реконструкции при аневризме брюшной аорты.

Исследование	Страна	Период набора участников	Н пац.	Основные результаты
EVAR 1 [333]	Великобритания	1999–2003 гг.	1082	Более высокая периоперационная выживаемость после EVAR (1,7 % по сравнению с 4,7 %). Преимущество в отношении ранней выживаемости утрачивалось спустя 2 года при сходной долгосрочной

				<p>выживаемости.</p> <p>Более высокая смертность, связанная с аневризмой, в группе EVAR через 8 лет, что главным образом обусловлено вторичным разрывом аневризматического мешка.</p> <p>Более высокая частота повторных вмешательств после EVAR.</p>
DREAM [339]	Нидерланды и Бельгия	2000–2003 гг.	351	<p>Более высокая периоперационная выживаемость после EVAR (1,2 % по сравнению с 4,6 %).</p> <p>Преимущество в отношении ранней выживаемости утрачивалось к концу первого года при сходной долгосрочной выживаемости.</p> <p>Более высокая частота повторных вмешательств после EVAR.</p>
OVER [340]	США	2002–2008 гг.	881	<p>Более высокая периоперационная выживаемость после EVAR (0,5 % по сравнению с 3 %).</p> <p>Преимущество в отношении ранней выживаемости сохранялось в течение первых трех лет, а затем утрачивалось.</p> <p>Не выявлено различий в частоте повторных вмешательств.</p> <p>Не выявлено различий в качестве жизни.</p> <p>Не выявлено различий в затратах и экономической эффективности.</p>
ACE [372]	Франция	2003–2008 гг.	316	<p>Не выявлено различий в периоперационной выживаемости (1,3 % по сравнению с 0,6 %).</p> <p>Не выявлено различий в долгосрочной выживаемости в течение первых трех лет.</p> <p>Более высокая частота повторных вмешательств после EVAR.</p>
США — Соединенные Штаты Америки; EVAR — эндоваскулярная реконструкция аневризмы.				

**Исследование EVAR 1.** Исследование EVAR 1 было первым РКИ. В Великобритании в период с 1999 г. по 2003 г. в общей сложности 1082 пациента с аневризмами диаметром  $\geq 5,5$  см были рандомизированы на проведение плановой EVAR или ОХР. В исследовании были продемонстрированы преимущества EVAR в отношении 30-дневной смертности (1,7 % по сравнению с 4,7 %), однако в группе EVAR была выше частота проведения вторичных вмешательств (9,8 % по сравнению с 5,8 %) [333]. Связанная с аневризмой и общая смертность была сходной между двумя группами через

6 месяцев, но через 4 года в группе EVAR было отмечено увеличение смертности, связанной с аневризмой, которая достигала максимума спустя 8 лет последующего наблюдения.

Частота повторных вмешательств была значимо выше в группе EVAR. Наблюдаемое увеличение смертности, связанной с аневризмой, спустя 8 лет последующего наблюдения в группе EVAR (7 % по сравнению с 1 %) обусловлено главным образом вторичным разрывом аневризматического мешка (7 % по сравнению с 1 %). Низкую отдаленную общую выживаемость после EVAR можно отчасти объяснить более высоким увеличением отдаленной смертности, связанной с аневризмой, в группе EVAR [335], и поэтому требуется пожизненное наблюдение и адекватные повторные вмешательства [341].

**Исследование DREAM.** В исследование DREAM был включен 351 пациент с аневризмами диаметром  $\geq 5$  см в Нидерландах и Бельгии за период с 2000 г. по 2003 г. Результаты исследования показали, что EVAR обеспечивала преимущество в отношении ранней выживаемости по сравнению с OXP, но это преимущество утрачивалось к концу первого года. Послеоперационная смертность составила 4,6 % после OXP по сравнению с 1,2 % после EVAR [339], а кумулятивный показатель 2-летней выживаемости составил 89,6 % при OXP и 89,7 % при EVAR. Кумулятивные показатели смертности, связанной с аневризмой, составили 5,7 % при OXP и 2,1 % при EVAR [338]. Результаты очень длительного последующего наблюдения (12–15 лет) показали, что кумулятивный показатель общей выживаемости составил 41,7 % при OXP и 38,4 % при EVAR. Частота отсутствия необходимости в повторном вмешательстве была значимо выше после OXP (86,4 % по сравнению с 65,1 %) [332].

**Исследование OVER.** В исследование OVER был рандомизирован 881 пациент с аневризмами диаметром 5 см и более в период с 2002 г. по 2008 г. в США; последующее наблюдение пациентов проводилось в среднем 5,2 года. В исследовании была продемонстрирована низкая периоперационная смертность при обоих вмешательствах, а именно более низкая в группе EVAR, чем в группе OXP (0,5 % по сравнению с 3 %). Снижение периоперационной смертности при EVAR сохранялось через два и три года, но в последующем не наблюдалось. С учетом повторных вмешательств, связанных с лапаротомией, не было выявлено значимой разницы в частоте вторичных медицинских вмешательств [340, 334]. Спустя 9 лет последующего наблюдения выживаемость, качество жизни, затраты и экономическая эффективность не различались между группами плановой OXP и EVAR [342]. Результаты, полученные за 13 лет в рамках этого исследования, будут представлены в ближайшее время.

**Исследование ACE.** Во Франции в исследование ACE в период с 2003 г. по 2008 г. было рандомизировано 316 пациентов с аневризмами диаметром  $\geq 5$  см, подходящих для EVAR, а также с низким или промежуточным риском при OXP. После медианного периода последующего наблюдения в три года не было выявлено различий в кумулятивной выживаемости без летальных исходов или основных неблагоприятных событий между группами OXP и EVAR (95,9 % по сравнению с 93,2 % через один год и 85,1 % по сравнению с 82,4 % через три года соответственно;  $p = 0,09$ ). Частота повторных вмешательств была выше в группе EVAR (16 % по сравнению с 2,4 %,  $p < 0,0001$ ), также в группе EVAR была отмечена тенденция к более высокой смертности, связанной с аневризмой (4 % по сравнению с 0,7 %,  $p = 0,12$ ) [372].

В рамках последнего метаанализа [336] данных отдельных пациентов представлены данные о смертности, связанной с аневризмой смертности и повторных вмешательствах с учетом результатов четырех РКИ по сравнению EVAR и OXP, описанных выше. В этот метаанализ включены данные 2783 пациентов за 14 245 пациенто-лет последующего наблюдения. В группе EVAR общая смертность была ниже в период от 0 до 6 месяцев (46/1393 по сравнению с 73/1390 летальных исходов; объединенное отношение рисков 0,61,  $p = 0,010$ ) из-за более низкой 30-дневной послеоперационной смертности, но преимущество утрачивалось в отдаленном периоде, однако значимых различий в общей смертности между двумя группами в течение периода последующего наблюдения в рамках исследования не было выявлено. В отношении смертности, связанной с аневризмой, не было выявлено различий между группами EVAR и OXP через 30 дней и в течение трех лет последующего наблюдения, но через три года количество летальных исходов было выше в группе EVAR (3 по сравнению с 19 летальными исходами). Это исследование также показало отсутствие преимуществ в отношении ранней выживаемости после EVAR у пациентов с почечной недостаточностью или ИБС в анамнезе. Частота повторных вмешательств была выше в группе EVAR, но не во всех исследованиях сообщалось об осложнениях со стороны послеоперационной раны после OXP. Было также показано, что эффективность EVAR не зависела от возраста и пола пациентов. Если учитывать послеоперационные грыжи, кишечную непроходимость и другие осложнения, связанные с лапаротомией, как это было сделано в исследовании OVER [334], разница в частоте вторичных вмешательств между группами оказывается гораздо менее значимой, чем наблюдаемая в исследованиях EVAR 1[333] или DREAM [332].

Причина разрыва аорты после EVAR главным образом связана с увеличением аневризматического мешка в результате отказа изделия или прогрессирования местного



патологического процесса. В РКИ с очень тщательно подобранной и подлежащей последующему наблюдению популяцией пациентов было подтверждено, что разрыв аорты является важной причиной смерти. Однако следует отметить, что скорость увеличения аневризматического мешка может быть значимо выше у пациентов, которым проводится EVAR вне ИПП.

Изделия, использовавшиеся в исследованиях EVAR 1, EVAR 2, DREAM и OVER, в основном были представлены изделиями, предназначенными для выполнения EVAR, первого или второго поколения. Возможно, что новые изделия и методы, используемые в настоящее время, могут обеспечить лучшие исходы; однако представлены только краткосрочные исходы. Еще одним вмешивающимся фактором при анализе тенденций во времени является вид анестезии: в период с 1999 г. по 2008 г. обычно применялась общая анестезия; сегодня во многих случаях EVAR выполняется под местной анестезией и часто с использованием чрескожного доступа.

В исследовании OVER, в котором оценивали затраты и экономическую эффективность, не было выявлено каких-либо различий между EVAR и OX [334]. Этот вывод был подтвержден результатами исследования на модели в Нидерландах. Тем не менее, в недавнем систематическом обзоре было отмечено, что опубликованные анализы экономической эффективности EVAR не дают четкого ответа на вопрос, является ли плановая EVAR экономически эффективным решением, и требуется проведение анализа экономической эффективности EVAR, который учитывал бы последние технологические достижения и накопленный опыт врачей в области EVAR.

В связи с быстрым прогрессом в области технологий и медицины результаты проведенных РКИ по сравнению OXP и EVAR частично устарели и поэтому не совсем актуальны на сегодняшний день. В связи с этим в общую оценку необходимо включить последние исследования серии случаев и регистровые исследования. Таким образом, несмотря на данные многочисленных РКИ и метаанализа, представляющие самый высокий уровень доказательности, текущий уровень доказательности оценивается как посредственный (уровень B).

**Современные когортные исследования по сравнению OXP и EVAR.** В недавних крупных популяционных регистровых исследованиях в Европе и США было отмечено устойчивое увеличение частоты проведения EVAR при продолжающемся снижении смертности и осложнений, несмотря на проведение EVAR пожилым пациентам с большим количеством сопутствующих заболеваний [343, 344]. Текущая 30-дневная смертность после плановой EVAR составляет приблизительно 1 % по сравнению с

показателем смертности в три-четыре раза выше после ОХ [344, 345]. Улучшение краткосрочных исходов сохраняется не менее пяти лет.

Кроме того, в последние годы было отмечено значительно уменьшение продолжительности хирургического вмешательства, послеоперационных осложнений, а также длительности пребывания в ОИТ и сроков госпитализации после EVAR, а также при сравнении стент-графтов, внедренных после 2004 г., с ранее используемыми было установлено, что современные стент-графты обеспечивали значительное улучшение долгосрочных показателей частоты повторных вмешательств, перехода на открытое вмешательство и роста АБА.

Ограничением данных РКИ является то, что они в основном относятся к лицам в возрасте до 80 лет, в то время как на сегодняшний день наблюдается наибольшее увеличение частоты реконструктивных вмешательств по поводу АБА среди лиц старше 80 лет [345]. В этой группе также отмечено наиболее выраженное улучшение исходов после реконструктивного вмешательства по поводу АБА, что, вероятно, связано с преимущественным проведением EVAR восьмидесятилетним пациентам. В недавнем шведском общенациональном исследовании 30-дневная смертность после плановой реконструкции АБА среди восьмидесятилетних пациентов составила 2 %, из них 80 % была проведена EVAR<sup>11</sup>. Согласно отчету из базы данных Vascular Quality Initiative в США, смертность в течение 30 дней и одного года после плановой EVAR у восьмидесятилетних пациентов составила 1,6 % и 6,2 % соответственно. Соответствующие показатели смертности после ОХР составили 6,7 % и 11,9 % соответственно. Данные из регистра ENGAGE свидетельствуют о том, что у восьмидесятилетних пациентов, которым проводилась EVAR, выше частота осложнений при большей длительности госпитализации и более длительном, чем ожидалось, периоде восстановления (> 12 месяцев) по сравнению с пациентами более молодого возраста. В этой связи целесообразно рассматривать проведение АБА у пациентов в возрасте старше 80 лет с разумной ожидаемой продолжительностью жизни и качеством жизни, которые надлежащим образом проинформированы.

Таким образом, данные современных когортных и регистровых исследований свидетельствуют о непрерывном совершенствовании методов лечения. Это может предоставить дополнительные возможности для лечения большего количества пациентов и в то же время улучшить результаты хирургических вмешательств. Эта информация является важным дополнением к данным, полученным в более ранних РКИ, при оценке современных хирургических методов.

**РКИ по сравнению EVAR с отсутствием хирургического вмешательства у пациентов, не подходящих для ОХР.** Исследование EVAR 2 — это единственное РКИ, в котором оценивают пациентов, для которых изначально была разработана EVAR, т. е. ослабленных пациентов, не подходящих для открытой операции. В Великобритании в период с 1999 г. по 2004 г. в исследование было включено в общей сложности 404 пациента с АБА диаметром  $\geq 5,5$  см, которые из-за своего физического состояния не подходили для ОХ [349, 350]. Пациенты были разделены на две группы: 197 пациентам была назначена EVAR, а 207 пациентам не было назначено хирургического вмешательства.

Не было выявлено преимуществ ранней EVAR в отношении связанной с АБА или общей смертности в течение четырех лет последующего наблюдения, что объяснялось более высокой, чем ожидалось, периоперационной смертностью (7,3 %) после EVAR в этой когорте ослабленных пациентов и очень высокой общей смертностью. Общая частота разрывов аневризмы в группе без хирургического вмешательства составила 12,4 случая на 100 пациенто-лет [213, 214].

После 10 лет последующего наблюдения EVAR была связана со значимо более низкой смертностью, связанной с аневризмой, но при этом с более высокой частотой осложнений и повторных вмешательств, и не было выявлено различий в смертности от всех причин. В течение 8 лет последующего наблюдения EVAR была связана с более высокими затратами, чем отсутствие хирургического вмешательства [349, 350].

В очень долгосрочном проспективном исследовании основное внимание уделялось оставшейся части когорты из первоначального исследования EVAR 2, которая прожила  $> 8$  лет и, следовательно, представляет собой подгруппу более здоровых пациентов, чем общая когорта EVAR 2, но ослабленных и признанных не подходящими для ОХР по поводу АБА (на тот момент времени). В течение 15 лет последующего наблюдения в группе EVAR была отмечена значимо более низкая смертность, связанная с аневризмой, однако из-за очень высокой общей смертности не было выявлено различий в общей ожидаемой продолжительности жизни. Авторы пришли к выводу, что «EVAR не увеличивает общую ожидаемую продолжительность жизни у пациентов, не подходящих для открытого реконструктивного вмешательства, но может снизить смертность, связанную с аневризмой» [341].

### **7.1.5 Оптимизация послеоперационного наблюдения пациентов**

Ежегодное проведение визуализирующих исследований после EVAR для всех пациентов не является ни научно обоснованным, ни практически осуществимым. Считается, что имеется достаточно доказательств для рекомендации более перспективных

стандартных процедур последующего наблюдения со стратификацией пациентов на основе риск-ориентированного подхода. Тем не менее, это изменение нуждается в тщательном контроле и оценке, однако проведение РКИ не представляется возможным из-за низкой частоты основной конечной точки (разрыва аневризмы) после EVAR. Вместо этого мы должны полагаться на тщательный контроль долгосрочных исходов, предпочтительно в рамках проспективных когортных и регистровых исследований с предоставлением полной отчетности.

## Критерии качества оказания медицинской помощи

### I71.4 – Аневризма брюшной аорты без упоминания о разрыве

№	Критерии качества	Уровень достоверности	Уровень убедительности доказательств рекомендаций
1	Клиническое обследование пациента с подозрением на АБА (выявление специфических жалоб, сбор анамнеза, осмотр, пальпация)	5	С
2	Лабораторная диагностика сопутствующих заболеваний	5	С
3	Визуализация аорты	3	В
4	Определена периодичность выполнения визуализации аорты у пациентов, с размером аневризматического расширения аорты не достигшего порога для хирургического лечения	1	А
5	Консультация по модификации образа жизни и отказа от курения	2	В
6	Оптимизация медикаментозной терапии	2	В
7	Обследование пациента врачом-кардиологом перед хирургической реконструкцией АБА	1	А
8	Оценка функции почек	1	В
9	Оптимизация медикаментозной терапии в предоперационном периоде в стационаре	2	А
10	Предоперационная антибиоткопрофилактика	1	А

11	Хирургическая реконструкция аневризмы брюшной аорты	1	В
12	Визуализация зоны реконструкции в течение 30 дней после хирургического вмешательства	2	В
13	Профилактика ТЭЛА и ТГВ после реконструкции аневризмы аорты	1	В
14	Профилактика внутрибрюшной гипертензии	1	В
15	Контроль осложнений в послеоперационном периоде	5	С
16	Использование протоколов раннего восстановления после операции	5	С

**И71.3 – Аневризма брюшной аорты разорванная**

№	Критерии качества	Уровень достоверности	Уровень убедительности доказательств рекомендаций
1	Клиническое обследование пациента с подозрением на АБА (выявление специфических жалоб, сбор анамнеза, осмотр, пальпация)	5	С
2	Госпитализация пациента с клиникой разрыва АБА	5	С
3	Лабораторная диагностика сопутствующих заболеваний	5	С
4	Экстренная визуализация аорты доступным методом	2	В
5	Хирургическая реконструкция аневризмы брюшной аорты	2	В
6	Профилактика ТЭЛА и ТГВ после реконструкции аневризмы аорты	1	В
7	Профилактика внутрибрюшной	1	В

	гипертензии		
8	Контроль осложнений в послеоперационном периоде	5	C
9	Использование протоколов раннего восстановления после операции	5	C

## Список литературы

1. 69 Ellis M, Powell JT, Greenhalgh RM. Limitations of ultrasonography for the surveillance of abdominal aortic aneurysms. *Br J Surg* 1991;**78**:614–6.
2. 71 Lindholt JS, Vammen S, Juul S, Henneberg EW, Fasting H. The validity of ultrasonographic scanning as a screening method for abdominal aortic aneurysm. *Eur J Vasc Endovasc Surg* 1999;**17**: 472–5.
3. 72 Freiberg MS, Arnold AM, Newman AB, Edwards MS, Kraemer KL, Kuller LH. Abdominal aortic aneurysms, increasing infrarenal aortic diameter, and risk of total mortality and incident cardiovascular disease events: 10-year follow-up data from the Cardiovascular Health Study. *Circulation* 2008;**117**: 1010–7.
4. 73 Li K, Zhang K, Li T, Zhai S. Primary results of abdominal aortic aneurysm screening in the at-risk residents in middle China. *BMC Cardiovasc Disord* 2018;**18**:60.
5. 74 Sweeting MJ, Masconi KL, Jones E, Ulug P, Glover MJ, Michaels JA, et al. Analysis of clinical benefit, harms, and costeffectiveness of screening women for abdominal aortic aneurysm. *Lancet* 2018 Aug 11;**392**:487–95.
6. 80 Sampson A, Norman PE, Fowkes GR, Aboyans V, Song Y, Harrell Jr FE, et al. Estimation of global and regional incidence and prevalence of abdominal aortic aneurysms 1990 to 2010. *Glob Heart* 2014;**9**:159–70.
7. 82 Svensjo S, Bjorck M, Gurtelschmid M, Djavani Gidlund K, Hellberg A, Wanhainen A. Low prevalence of abdominal aortic aneurysm among 65-year-old Swedish men indicates a change in the epidemiology of the disease. *Circulation* 2011;**124**:1118–23.
8. 83 Jacomelli J, Summers L, Stevenson A, Lees T, Earnshaw JJ. Impact of the first 5 years of a national aneurysm screening programme. *Br J Surg* 2016;**103**:1125–31.
9. 84 Jacomelli J, Summers L, Stevenson A, Lees T, Earnshaw JJ. Results of the first five years of the NHS abdominal aortic aneurysm screening programme in England. *Br J Surg* 2016;**103**:1125–31.
10. 91 Sweeting MJ, Thompson SG, Brown LC, Powell JT, RESCAN collaborators. Meta-analysis of individual patient data to examine factors affecting the growth and rupture of abdominal aortic aneurysms. *Br J Surg* 2012;**99**:655–65.
11. 92 Oliver-Williams C, Sweeting MJ, Turton G, Parkin D, Cooper D, Rodd C, et al. Lessons learned about prevalence and growth rates of abdominal aortic aneurysms from a 25-year ultrasound population screening programme. *Br J Surg* 2018;**105**:68–



- 74.
12. 73. Crawford ES, Crawford JL, Safi HJ, Coselli JS, Hess KR, Brooks B, et al. Thoracoabdominal aortic aneurysms: preoperative and intraoperative factors determining immediate and long-term results of operations in 605 patients. *J Vasc Surg* 1986;3:389-404.
  13. 74. Svensson LG, Crawford ES, Hess KR, Coselli JS, Safi HJ. Experience with 1509 patients undergoing thoracoabdominal aortic operations. *JVasc Surg* 1993;17:357-68; discussion: 368-70.
  14. 75. Safi HJ, Miller CC 3rd. Spinal cord protection in descending thoracic and thoracoabdominal aortic repair. *Ann Thorac Surg* 1999;67:1937-9; discussion: 1953-8.
  15. 76. Estrera AL, Miller CC 3rd, Huynh TT, Porat E, Safi HJ. Neurologic outcome after thoracic and thoracoabdominal aortic aneurysm repair. *Ann Thorac Surg* 2001;72:1225-30; discussion: 1230-1.
  16. Oderich, G. S., Forbes, T. L., Chaer, R., Davies, M. G., Lindsay, T. F., Mastracci, T., Singh, M. J., Timaran, C., Woo, E. Y., & Writing Committee Group (2021). Reporting standards for endovascular aortic repair of aneurysms involving the renal-mesenteric arteries. *Journal of vascular surgery*, 73(1S), 18S–19S. <https://doi.org/10.1016/j.jvs.2020.06.011>
  17. 93 Lederle FA, Johnson GR, Wilson SE, Chute EP, Hye RJ, Makaroun MS, et al. The aneurysm detection and management study screening program: validation cohort and final results. Aneurysm Detection and Management Veterans Affairs Cooperative Study Investigators. *Arch Intern Med* 2000;22;160:1425–30.
  18. 94 Jahangir E, Lipworth L, Edwards TL, Kabagambe EK, Mumma MT, Mensah GA, et al. Smoking, sex, risk factors and abdominal aortic aneurysms: a prospective study of 18 782 persons aged above 65 years in the Southern Community Cohort Study. *J Epidemiol Comm Health* 2015;69:481–8.
  19. 95 Stackelberg O, Bjorck M, Larsson SC, Orsini N, Wolk A. Sex differences in the association between smoking and abdominal aortic aneurysm. *Br J Surg* 2014;101:1230–7.
  20. 97 Wahlgren CM, Larsson E, Magnusson PK, Hultgren R, Swedenborg J. Genetic and environmental contributions to abdominal aortic aneurysm development in a twin population. *J Vasc Surg* 2010;51:3–7.
  21. 98 Joergensen TM, Christensen K, Lindholt JS, Larsen LA, Green A, Houliind K. Editor's choice e high heritability of liability to abdominal aortic aneurysms: a

- population based twin study. *Eur J Vasc Endovasc Surg* 2016 Jul;52:41–6.
22. 99 Lederle F. The strange relationship between diabetes and abdominal aortic aneurysm. *Eur J Vasc Endovasc Surg* 2012;43: 254–6.
  23. 100 Shah AD, Langenberg C, Rapsomaniki E, Denaxas S, Pujades- Rodriguez M, Gale CP, et al. Type 2 diabetes and incidence of a wide range of cardiovascular diseases: a cohort study in 1.9 million people. *Lancet* 2015;385:S86.
  24. 101 Karkos CD, Mukhopadhyay U, Papakostas I, Ghosh J, Thomson GJ, Hughes R. Abdominal aortic aneurysm: the role of clinical examination and opportunistic detection. *Eur J Vasc Endovasc Surg* 2000;19:299–303.
  25. 102 Beede SD, Ballard DJ, James EM, Ilstrup DM, Hallet Jr JW. Positive predictive value of clinical suspicion of abdominal aortic aneurysm. Implications for efficient use of abdominal ultrasonography. *Arch Intern Med* 1990;150:549–51.
  26. 103 Long A, Rouet L, Lindholt JS, Allaire E. Measuring the maximum diameter of native abdominal aortic aneurysms: review and critical analysis. *Eur J Vasc Endovasc Surg* 2012;43:515–24.
  27. 104 Dent B, Kendall RJ, Boyle AA, Atkinson PR. Emergency ultrasound of the abdominal aorta by UK emergency physicians: a prospective cohort study. *EMJ* 2007;24:547–9.
  28. 105 Rubano E, Mehta N, Caputo W, Paladino L, Sinert R. Systematic review: emergency department bedside ultrasonography for diagnosing suspected abdominal aortic aneurysm. *Acad Emerg Med* 2013;20:128–38.
  29. 106 Grondal N, Bramsen MB, Thomsen MD, Rasmussen CB, Lindholt JS. The cardiac cycle is a major contributor to variability in size measurements of abdominal aortic aneurysms by ultrasound. *Eur J Vasc Endovasc Surg* 2012;43:30–3.
  30. 107 Bredahl K, Eldrup N, Meyer C, Eiberg JE, Sillesen H. Reproducibility of ECG-gated ultrasound diameter assessment of small abdominal aortic aneurysms. *Eur J Vasc Endovasc Surg* 2013;45: 235–40.
  31. 108 Beales L, Wolstenhulme S, Evans JA, West R, Scott DJ. Reproducibility of ultrasound measurement of the abdominal aorta. *Br J Surg* 2011;98:1517–25.
  32. 109 Bicknell CD, Kiru G, Falaschetti E, Powell JT, Poulter NR. An evaluation of the effect of an angiotensin-converting enzyme inhibitor on the growth rate of small abdominal aortic aneurysm: a randomised placebo-controlled trial (AARDVARK). *Eur Heart J* 2016;37:213–21.
  33. 112 Wilink AB, Forshaw M, Quick CR, Hubbard CS, Day NE. Accuracy of serial screening for abdominal aortic aneurysms by ultrasound. *J Med Screen*

2002;9:125–7.

34. 113 Roy J, Labruto F, Beckman MO, Danielson J, Johansson G, Swedenborg J. Bleeding into the intraluminal thrombus in abdominal aortic aneurysms is associated with rupture. *J Vasc Surg* 2008;48:1108–13.
35. 114 Mora C, Marcus C, Barbe C, Ecarnot F, Long A. Measurement of maximum diameter of native abdominal aortic aneurysm by angio-CT: reproducibility is better with the semi-automated method. *Eur J Vasc Endovasc Surg* 2014;47:139–50.
36. 115 Mora CE, Marcus CD, Barbe CM, Ecarnot FB, Long AL. Maximum diameter of native abdominal aortic aneurysm measured by angio-computed tomography: reproducibility and lack of consensus impacts on clinical decisions. *Aorta (Stamford, Conn)* 2015;3:47–55.
37. 116 Kooiman J, Sijpkens YW, de Vries JP, Brulez HF, Hamming JF, van der Molen AJ, et al. A randomized comparison of 1-h sodium bicarbonate hydration versus standard peri-procedural saline hydration in patients with chronic kidney disease undergoing intravenous contrast-enhanced computerized tomography. *Nephrol Dial Transpl* 2014;29:1029–36.
38. 117 Martin-Moreno PL, Varo N, Martmez-Anso E, Martin-Calvo N, Sayon-Orea C, Bilbao JI, et al. Comparison of intravenous and oral hydration in the prevention of contrast-induced acute kidney injury in low-risk patients: a randomized trial. *Nephron* 2015;131:51–8.
39. 118 Brambilla M, Cerini P, Lizio D, Vigna L, Carriero A, Fossaceca R. Cumulative radiation dose and radiation risk from medical imaging in patients subjected to endovascular aortic aneurysm repair. *Radiol Med* 2015;120:563–70.
40. 119 Blaszak MA, Juszkat R. Monte Carlo simulations for assessment of organ radiation doses and cancer risk in patients undergoing abdominal stent-graft implantation. *Eur J Vasc Endovasc Surg* 2014;48:23–8.
41. 121 Foo FJ, Hammond CJ, Goldstone AR, Abuhamdiah M, Rashid ST, West RM, et al. Agreement between computed tomography and ultrasound on abdominal aortic aneurysms and implications on clinical decisions. *Eur J Vasc Endovasc Surg* 2011;42:608–14.
42. 122 Engellau L, Albrechtsson U, Dahlstrom N, Norgren L, Persson A, Larsson EM. Measurements before endovascular repair of abdominal aortic aneurysms. MR imaging with MRA vs. angiography and CT. *Acta Radiol* 2003 Mar;44:177–84.
43. 123 Sakamoto A, Nagai R, Saito K, Imai Y, Takahashi M, Hosoya Y, et al.

- Idiopathic retroperitoneal fibrosis, inflammatory aortic aneurysm, and inflammatory pericarditis-retrospective analysis of 11 case histories. *J Cardiol* 2012;59:139–46.
44. Cosford PA, Leng GC. Screening for abdominal aortic aneurysm. *Cochrane Syst Rev* 2007;2:CD002945.
45. Multicentre Aneurysm Screening Study Group. The Multicentre Aneurysm Screening Study (MASS) into the effect of abdominal aortic aneurysm screening on mortality in men: a randomised controlled trial. *Lancet* 2002;360:1531–9.
46. Wanhainen A, Hultgren R, Linne A, Holst J, Gottsater A, Langenskiold M, et al. Outcome of the Swedish nationwide abdominal aortic aneurysm screening programme. *Circulation* 2016;134:1141–8.
47. 124 Murakami M, Morikage N, Samura M, Yamashita O, Suehiro K, Hamano K. Fluorine-18-fluorodeoxyglucose positron emission tomography-computed tomography for diagnosis of infected aortic aneurysms. *Ann Vasc Surg* 2014;28:575–8.
48. 126 Gouliamos AD, Tsiganis T, Dimakakos P, Vlahos LJ. Screening for abdominal aortic aneurysms during routine lumbar CT scan: modification of the standard technique. *Clin Imaging* 2004;28: 353–5.
49. 143 Wanhainen A, Hultgren R, Linne A, Holst J, Gottsater A, Langenskiold M, et al. Outcome of the Swedish nationwide abdominal aortic aneurysm screening programme. *Circulation* 2016;134:1141–8.
50. 150 Glover MJ, Kim LG, Sweeting MJ, Thompson SG, Buxton MJ. Cost-effectiveness of the national health service abdominal aortic aneurysm screening programme in England. *Br J Surg* 2014;101:976–82.
51. 151 Sogaard R, Lindholt J. Cost-effectiveness of population-based vascular disease screening and intervention in men from the Viborg Vascular (VIVA) trial. *Br J Surg* 2018. Epub ahead of print.
52. 152 Svensjo S, Bjorck M, Wanhainen A. Editor's choice: five-year outcomes in men screened for abdominal aortic aneurysm at 65 years of age: a population-based cohort study. *Eur J Vasc Endovasc Surg* 2014;47:37–44.
53. 153 Svensjo S, Bjorck M, Wanhainen A. Update on screening for abdominal aortic aneurysm: a topical review. *Eur J Vasc Endovasc Surg* 2014;48:659–67.
54. 154 Svensjo S, Mani K, Bjorck M, Lundkvist J, Wanhainen A. Screening for abdominal aortic aneurysm in 65-year old men remains cost-effective with contemporary epidemiology and management. *Eur J Vasc Endovasc Surg* 2014;47:357–65.

55. 155 Johansson M, Zahl PH, Siersma V, Jørgensen KJ, Marklund B, Brodersen J. Benefits and harms of screening men for abdominal aortic aneurysm in Sweden: a registry-based cohort study. *Lancet* 2018;391:2441–7.
56. 156 Lindholt JS, Norman PE. Meta-analysis of postoperative mortality after elective repair of abdominal aortic aneurysms detected by screening. *Br J Surg* 2011;98:619–22.
57. 158 Thompson SG, Ashton HA, Gao L, Buxton MJ, Scott RA. Multicentre aneurysm screening study (MASS) group. Final follow-up of the multicentre aneurysm screening study (MASS) randomized trial of abdominal aortic aneurysm screening. *Br J Surg* 2012;99:1649–56.
58. 159 Hamel C, Ghannad M, McInnes MDF, Marshall J, Earnshaw J, Ward R, et al. Potential benefits and harms of offering ultrasound surveillance to men aged 65 years and older with a sub-aneurysmal (2.5–2.9 cm) infrarenal aorta. *J Vasc Surg* 2018;67: 1298–307.
59. 167 Ravn H, Wanhainen A, Björck M. Risk of new aneurysms after surgery for popliteal artery aneurysm. *Br J Surg* 2008;95: 571–5.
60. 168 Alund M, Mani K, Wanhainen A. Selective screening for abdominal aortic aneurysm among patients referred to the vascular laboratory. *Eur J Vasc Endovasc Surg* 2008;35:669–74.
61. 169 Hernesniemi JA, Vanni V, Hakala T. The prevalence of abdominal aortic aneurysm is consistently high among patients with coronary artery disease. *J Vasc Surg* 2015;62:232–40.
62. 170 Wanhainen A, Lundkvist J, Bergqvist D, Björck M. Cost-effectiveness of different screening strategies for abdominal aortic aneurysm. *J Vasc Surg* 2005;41:741–51.
63. 171 RESCAN Collaborators, Bown MJ, Sweeting MJ, Brown LC, Powell JT, Thompson SG. Surveillance intervals for small abdominal aortic aneurysms: a meta-analysis. *JAMA* 2013;309: 806–13.
64. 172 Kokje VBC, Hamming JF, Lindeman JHN. Editor's choice - pharmaceutical management of small abdominal aortic aneurysms: a systematic review of the clinical evidence. *Eur J Vasc Endovasc Surg* 2015;50:702–13.
65. 174 Rughani G, Robertson L, Clarke M. Medical treatment for small abdominal aortic aneurysms. *Cochrane Database Syst Rev* 2012;9: CD009536.
66. Salata, K., Syed, M., Hussain, M. A., de Mestral, C., Greco, E., Mamdani, M., Tu, J. V., Forbes, T. L., Bhatt, D. L., Verma, S., & Al-Omran, M. (2018). Statins Reduce

- Abdominal Aortic Aneurysm Growth, Rupture, and Perioperative Mortality: A Systematic Review and Meta-Analysis. *Journal of the American Heart Association*, 7(19), e008657. <https://doi.org/10.1161/JAHA.118.008657>
67. 175 Myers J, McElrath M, Jaffe A, Smith K, Fonda H, Vu A, et al. A randomised trial of exercise training in abdominal aortic aneurysm disease. *Med Sci Sports Exerc* 2014;46:2–9.
  68. 176 Hartmann-Boyce J, Aveyard P. Drugs for smoking cessation. *BMJ* 2016;352:i571.
  69. Xiong X., Wu Z., Qin X., Huang Q., Wang X., Qin J., Lu X. Meta-analysis suggests statins reduce mortality after abdominal aortic aneurysm repair (2022) *Journal of Vascular Surgery*, 75 (1), pp. 356-362.e4.177 Fujimura N, Xiong J, Kettler EB, Xuan H, Glover KJ, Mell MW, et al. Metformin treatment status and abdominal aortic aneurysm disease progression. *J Vasc Surg* 2016;64:46–54.
  70. 178 Golledge J, Moxon J, Pinchbeck J, Anderson G, Rowbotham S, Jenkins J, et al. Association between metformin prescription and growth rates of abdominal aortic aneurysms. *Br J Surg* 2017;104: 1486–93.
  71. 179 Bath MF, Gokani VJ, Sidloff DA, Jones LR, Choke E, Sayers RD, et al. Systematic review of cardiovascular disease and cardiovascular death in patients with a small abdominal aortic aneurysm. *Br J Surg* 2015;102:866–72.
  72. 180 Aboyans V, Ricco JB, Bartelink MEL, Bjorck M, Brodmann M, Cohnert T, et al. Editor's choice - 2017 ESC guidelines on the diagnosis and treatment of peripheral arterial diseases, in collaboration with the European society for vascular surgery (ESVS). *Eur J Vasc Endovasc Surg* 2018;55:305–68.
  73. 181 Graham I, Atar D, Borch-Johnsen K, Boysen G, Burrell G, Cifkova R, et al. European guidelines on cardiovascular disease prevention in clinical practice: executive summary. *Eur Heart J* 2007;28:2375–414.
  74. 182 Piepoli MF, Hoes AW, Agewall S, Albus C, Brotons C, Catapano AL, et al. 2016 European guidelines on cardiovascular disease prevention in clinical practice: the sixth joint task force of the European society of cardiology and other societies on cardiovascular disease prevention in clinical practice (constituted by representatives of 10 societies and by invited experts) developed with the special contribution of the European association for cardiovascular prevention & rehabilitation (EACPR). *Eur Heart J* 2016;37:2315–81.
  75. 183 Heart Protection Study Collaborative Group. Randomised trial of the

- effects of cholesterol-lowering with simvastatin on peripheral vascular and other major vascular outcomes in 20536 people with peripheral arterial disease and other high risk conditions. *J Vasc Surg* 2007;45:645–54.
76. 184 Bahia SS, Vidal-Diez A, Seshasai SR, Shpitser I, Brownrigg JR, Patterson BO, et al. Cardiovascular risk prevention and all-cause mortality in primary care patients with an abdominal aortic aneurysm. *Br J Surg* 2016;103:1626–33.
77. 185 Sixth Joint Task Force of the European Society of Cardiology and other societies on cardiovascular disease prevention in clinical practice. *Eur J Prev Cardiol* 2016;23:NP1–96.
78. 186 Wemmelund H, Høgh A, Hundborg HH, Thomsen RW, Johnsen SP, Lindholt JS. Statin use and rupture of abdominal aortic aneurysm. *Br J Surg* 2014;101:966–75.
79. 187 Reimerink JJ, Hoornweg LL, Vahl AC, Wisselink W, van den Broek TA, Legemate DA, et al. Amsterdam Acute Aneurysm Trial Collaborators. Endovascular repair versus open repair of ruptured abdominal aortic aneurysms: a multicenter randomized controlled trial. *Ann Surg* 2013;258:248–56.
80. 188 Reimerink JJ, van der Laan MJ, Koelemay MJ, Balm R, Legemate DA. Systematic review and meta-analysis of population-based mortality from ruptured abdominal aortic aneurysm. *Br J Surg* 2013;100:1405–13.
81. 189 Filardo G, Powell JT, Martinez MA, Ballard DJ. Surgery for small abdominal aortic aneurysms. *Cochrane Database Syst Rev* 2015;2: CD001835.
82. 190 Karthikesalingam A, Vidal-Diez A, Holt PJ, Loftus IM, Schermerhorn ML, Soden PA, et al. Thresholds for abdominal aortic aneurysm repair in England and the United States. *N Engl J Med* 2016;375:2051–9.
83. 191 Lederle FA. Abdominal aortic aneurysm repair in England and the United States. *N Engl J Med* 2017;376:998.
84. 192 Powell JT. Abdominal aortic aneurysm repair in England and the United States. *N Engl J Med* 2017;376:997.
85. 50 Parkinson F, Ferguson S, Lewis P, Williams IM, Twine CP, South East Wales Vascular Network. Rupture rates of untreated large abdominal aortic aneurysms in patients unfit for elective repair. *J Vasc Surg* 2015;61:1606–12.
86. 51 Noronen K, Laukontaus S, Kantonen I, Aho P, Alback A, Venermo M. Quality assessment of elective abdominal aortic aneurysm repair from referral to surgery. *Vasa* 2015;44:115–21.
87. 52 EVAR trial participants. Endovascular aneurysm repair versus open repair in

- patients with abdominal aortic aneurysm (EVAR trial 1): randomised controlled trial. *Lancet* 2005;365:2179–86.
88. 53 EVAR trial participants. Endovascular aneurysm repair and outcome in patients unfit for open repair of abdominal aortic aneurysm (EVAR trial 2): randomised controlled trial. *Lancet* 2005;365:2187–92.
89. 54 Scott SW, Batchelder AJ, Kirkbride D, Naylor AR, Thompson JP. Late survival in nonoperated patients with infrarenal abdominal aortic aneurysm. *Eur J Vasc Endovasc Surg* 2016;52:444–9.
90. 55 Hinterseher I, Kuffner H, Berth H, Gabel G, Botticher G, Saeger HD, et al. Long-term quality of life of abdominal aortic aneurysm patients under surveillance or after operative treatment. *Ann Vasc Surg* 2013;27:553–61.
91. 56 Lindholt JS, Vammen S, Fasting H, Henneberg EW. Psychological consequences of screening for abdominal aortic aneurysm and conservative treatment of small abdominal aortic aneurysms. *Eur J Vasc Endovasc Surg* 2000;20:79–83.
92. 193 Vallabhaneni SR, Campbell WB. Lowering size threshold for elective repair to reduce deaths from abdominal aortic aneurysms - a simple solution to a complex problem? *Eur J Vasc Endovasc Surg* 2017;54:275–7.
93. 194 Kurvers H, Veith FJ, Lipsitz EC, Ohki T, Gargiulo NJ, Cayne NS, et al. Discontinuous, staccato growth of abdominal aortic aneurysms. *J Am Coll Surg* 2004;199:709–15.
94. 195 Sharp MA, Collin J. A myth exposed: fast growth in diameter does not justify precocious AAA repair. *Eur J Vasc Endovasc Surg* 2003;25:408–11.
95. 196 Soden PA, Zettervall SL, Ultee KH, Darling JD, Buck DB, Hile CN, et al. Outcomes for symptomatic abdominal aortic aneurysms in the American College of surgeons national surgical quality improvement program. *J Vasc Surg* 2016;64:297–305.
96. 197 Ten Bosch JA, Koning SW, Willigendael EM, Van Sambeek MR, Stokmans RA, Prins MH, et al. Symptomatic abdominal aortic aneurysm repair: to wait or not to wait. *J Cardiovasc Surg (Torino)* 2016;57:830–8.
97. 198 The U.K. Small Aneurysm Trial Participants, Louise C, Brown LC, Powell JT. Risk factors for aneurysm rupture in patients kept under ultrasound surveillance. *Ann Surg* 1999;230:289–97.
98. 199 Grootenboer N, van Sambeek MR, Arends LR, Hendriks JM, Hunink MG, Bosch JL. Systematic review and meta-analysis of sex differences in outcome after intervention for abdominal aortic aneurysm. *Br J Surg* 2010;97:1169–79.



99. 200      Ulug P, Sweeting MJ, von Allmen RS, Thompson SG, Powell JT. Morphological suitability for endovascular repair, non-intervention rates, and operative mortality in women and men assessed for intact abdominal aortic aneurysm repair: systematic reviews with meta-analysis. *Lancet* 2017;389:2482–91.
100. 201      Karthikesalingam A, Nicoli TK, Holt PJ, Hinchliffe RJ, Pasha N, Loftus IM, et al. The fate of patients referred to a specialist vascular unit with large abdominal aortic aneurysms over a 2-year period. *Eur J Vasc Endovasc Surg* 2011;42:295–301.
101. 202      Sweeting MJ, Patel R, Powell JT, Greenhalgh RM, EVAR Trial Investigators. Endovascular repair of abdominal aortic aneurysm in patients physically ineligible for open repair: very long-term follow-up in the EVAR-2 randomized controlled trial. *Ann Surg* 2017;266:713–9.
102. 203      United Kingdom EVAR Trial Investigators, Greenhalgh RM, Brown LC, Powell JT, Thompson SG, Epstein D. Endovascular repair of aortic aneurysm in patients physically ineligible for open repair. *N Engl J Med* 2010;20;362:1872–80.
103. 204      United Kingdom EVAR Trial Investigators, Greenhalgh RM, Brown LC, Kwong GP, Powell JT, Thompson SG, Epstein D. Endovascular repair of aortic aneurysm in patients physically ineligible for open repair the United Kingdom EVAR trial investigators. Endovascular repair of aortic aneurysm in patients physically ineligible for open repair. *N Engl J Med* 2010;10:1056.
104. 205      Powell JT, Brown LC, Greenhalgh RM, Thompson SG. The rupture rate of large abdominal aortic aneurysms: is this modified by anatomical suitability for endovascular repair? *Ann Surg* 2008;247:173–9.
105. 35.      Chaikof EL, Blankensteijn JD, Harris PL, White GH, Zarins CK, Bernhard VM, et al. Reporting standards for endovascular aortic aneurysm repair. *J Vasc Surg* 2002;35:1048-60.
106. 38.      Fleisher LA, Fleischmann KE, Auerbach AD, Barnason SA, Beckman JA, Bozkurt B, et al. 2014 ACC/AHA guideline on perioperative cardiovascular evaluation and management of patients undergoing noncardiac surgery: executive summary: a report of the American College of Cardiology/American Heart Association Task Force on Practice Guidelines. *Circulation* 2014;130:2215–45.
107. 40.      DeMartino RR, Huang Y, Mandrekar J, Goodney PP, Oderich GS, Kalra M, et al. External validation of a 5-year survival prediction model after elective abdominal aortic aneurysm repair. *J Vasc Surg* 2018;67:151-156.e3.
108. 41.      Eslami MH, Rybin D, Doros G, Kalish JA, Farber A. Vascular Study

- Group of New England. Comparison of a Vascular Study Group of New England risk prediction model with established risk prediction models of in-hospital mortality after elective abdominal aortic aneurysm repair. *J Vasc Surg* 2015;62:1125-3.e2.
109. 42. Chaikof EL, Dalman RL, Eskandari MK, Jackson BM, Lee WA, Mansour MA, et al. The Society for Vascular Surgery practice guidelines on the care of patients with an abdominal aortic aneurysm. *J Vasc Surg* 2018;67:2-77.e2.
110. Затевахин И.И. , Матюшкин А.В. , Толстов П.А. , Тищенко И.С. , Остроковцова Н.В., Горелик И.Л. Оценка риска периоперационных кардиальных осложнений при плановых резекциях аневризм абдоминальной части аорты. *PMЖ* 2005; №9; с. 578
111. Chaikof, E. L., Dalman, R. L., Eskandari, M. K., Jackson, B. M., Lee, W. A., Mansour, M. A., Mastracci, T. M., Mell, M., Murad, M. H., Nguyen, L. L., Oderich, G. S., Patel, M. S., Schermerhorn, M. L., & Starnes, B. W. (2018). The Society for Vascular Surgery practice guidelines on the care of patients with an abdominal aortic aneurysm. *Journal of vascular surgery*, 67(1), 2–77.e2. <https://doi.org/10.1016/j.jvs.2017.10.044>
112. 210 Kristensen SD, Knutti J. New ESC/ESA Guidelines on non-cardiac surgery: cardiovascular assessment and management. *Eur Heart J* 2014;35:2344–5.
113. 211 De Hert S, Imberger G, Carlisle J, Diemunsch P, Fritsch G, Moppett I, et al. Preoperative evaluation of the adult patient undergoing non-cardiac surgery: guidelines from the European Society of Anaesthesiology. *Eur J Anaesthesiol* 2011;28:684–722.
114. 213 Fleisher LA, Fleischmann KE, Auerbach AD, Barnason SA, Beckman JA, Bozkurt B, et al. 2014 ACC/AHA guideline on perioperative cardiovascular evaluation and management of patients undergoing noncardiac surgery A report of the American College of Cardiology/American Heart Association task force on practice guidelines. *Circulation* 2014;130:278–333.
115. Рекомендации ESC/ESA по предоперационному обследованию и ведению пациентов при выполнении внесердечных хирургических вмешательств 2014
116. 214 Qaseem A, Snow V, Fitterman N, Hornbake ER, Lawrence VA, Smetana GW, et al. Risk assessment for and strategies to reduce perioperative pulmonary complications for patients undergoing noncardiothoracic surgery: a guideline from the American College of Physicians. *Ann Intern Med* 2006;144:575–80.
117. 215 Smetana GW, Lawrence VA, Cornell JE, American College of Physicians. Preoperative pulmonary risk stratification for non- cardiothoracic surgery: review for

- the American College of physicians. *Ann Intern Med* 2006;144:581–95.
118. 216 Wijeyesundera DN, Duncan D, Nkonde-Price C, Virani SS, Washam JB, Fleischmann KE, et al. Perioperative beta blockade in noncardiac surgery: a systematic review for the 2014 ACC/ AHA guideline on perioperative cardiovascular evaluation and management of patients undergoing noncardiac surgery: a report of the American College of cardiology/American heart association task force on practice guidelines. *Circulation* 2014;130: 2246–64.
119. Котова Д.П. Шеменкова В.С. Факторы риска респираторных осложнений у пациентов в периоперационном периоде 2018
120. 217 Kolh P, DeHertS, DeRangoP. The Concept of Risk assessment and being unfit for surgery. *Eur J Vasc Endovasc Surg* 2016;51: 857–66.
121. 218 Devereaux PJ, Chan MTV, Alonso-Coello P, Walsh M, Berwanger O, Villar JC, et al. Association between postoperative troponin levels and 30-day mortality among patients undergoing noncardiac surgery. *JAMA* 2012;307:2295–304.
122. Мурашко С.С., Пасечник И.Н., Бернс С.А. (2020). Миокардиальное повреждение при некардиальной хирургии: трудности диагностики. *Комплексные проблемы сердечно-сосудистых заболеваний*, 9 (3), 59-68.
123. Панов А. В., Кулешова Э. В., Лоховина Н. Л., Алугишвили М. З., Абесадзе И. Т., Титенков И. В., & Кудаев Ю. А. (2020). Оценка сердечно-сосудистого риска и профилактика осложнений при внесердечной хирургии у больных ишемической болезнью сердца. *Артериальная гипертензия*; 26 (6); с. 629-639.
124. 219 Karkos CD. What is appropriate coronary assessment prior to abdominal aortic surgery? *Eur J Vasc Endovasc Surg* 2003;25: 487–92.
125. Заболотских И.Б., Лебединский К.М., Григорьев Е.В., Григорьев С.В., Грицан А.И., Данилюк П.И., Киров М.Ю., Козлов И.А., Курапеев И.С., Лихванцев В.В., Мизиков В.М., Потиевская В.И., Субботин В.В. Клинические рекомендации «Периоперационное ведение больных с сопутствующей ишемической болезнью сердца» с.6-8.
126. 220 Eslami MH, Rybin DV, Doros G, Siracuse JJ, Farber A. External validation of Vascular Study Group of New England risk predictive model of mortality after elective abdominal aorta aneurysm repair in the Vascular Quality Initiative and comparison against established models. *J Vasc Surg* 2018;67:143–50.
127. 221 Gupta PK, Gupta H, Sundaram A, Kaushik M, Fang X, Miller WJ, et al. Development and validation of a risk calculator for prediction of cardiac risk after

- surgery. *Circulation* 2011;124:381–7.
128. 222 Lee TH, Marcantonio ER, Mangione CM, Thomas EJ, Polanczyk CA, Cook EF, et al. Derivation and prospective validation of a simple index for prediction of cardiac risk of major noncardiac surgery. *Circulation* 1999;100:1043–9.
129. Джигоева О.Н., Орлов Д.О., Резник Е.В., Никитин И.Г., Родоман Г.В. Современные принципы снижения периоперационных кардиальных осложнений при внесердечных хирургических вмешательствах
130. Н.Т. Ватугин, А.С. Смирнова, Е.С. Гасендич, И.В. Тов. Современный взгляд на кардиопульмональное нагрузочное тестирование (обзор рекомендаций ЕАСРР/АНА), 2016
131. 228 McFalls EO, Ward HB, Moritz TE, Goldman S, Krupski WC, Littooy F, et al. Coronary-artery revascularization before elective major vascular surgery. *N Engl J Med* 2004;351:2795–804.
132. 229 Levine GN, Bates ER, Bittl JA, Brindis RG, Fihn SD, Fleisher KA, et al. 2016 ACC/AHA guideline focused updated on duration of dual antiplatelet therapy in patients with coronary artery disease. *Circulation* 2016;134:123–55.
133. Двойная антитромбоцитарная терапия при ишемической болезни сердца, 2017г
134. Е.П. Панченко, А.Л. Комаров, Е.С. Кропачева, А.Б. Добровольский. Протокол ведения пациентов, нуждающихся в длительном приеме антитромботической терапии, при инвазивных вмешательствах. *КАРДИОЛОГИЧЕСКИЙ ВЕСТНИК*, 2, 2020. с. 71-73
135. 230 Allen LA, Stevenson LW, Grady KL, Goldstein NE, Matlock DD, Arnold RM, et al. Decision making in advanced heart failure: a scientific statement from the American Heart Association. *Circulation* 2012;125:1928–52.
136. Российское кардиологическое общество (РКО). Хроническая сердечная недостаточность. Клинические рекомендации 2020
137. 231 Lancellotti P. Grading aortic stenosis severity when the flow modifies the gradient valve area correlation. *Cardiovasc Diagn Ther* 2012;2:6–9.
138. 234 Boden I, Skinner EH, Browning L, Reeve J, Anderson L, Hill C, et al. Preoperative physiotherapy for the prevention of respiratory complications after upper abdominal surgery: pragmatic, double blinded, multicentre randomised controlled trial. *BMJ* 2018;360:j5916.
139. 235 van Eps RGS, Leurs LJ, Hobo R, Harris PL, Buth J. Impact of renal dysfunction on operative mortality following endovascular abdominal aortic

- aneurysm surgery. *Br J Surg* 2007;94: 174–8.
140. 236 Kheterpal S, Tremper KK, Englesbe MJ, O'Reilly M, Shanks AM, Fetterman DM, et al. Predictors of postoperative acute renal failure after noncardiac surgery in patients with previously normal renal function. *Anesthesiology* 2007;107:892–902.
141. 237 Kheterpal S, Tremper KK, Heung M, Rosenberg AL, Englesbe M, Shanks AM, et al. Development and validation of an acute kidney injury risk index for patients undergoing general surgery. *Anesthesiology* 2009;110:505–15.
142. 238 Castagno C, Varetto G, Quaglino S, Frola E, Scozzari G, Bert F, et al. Acute kidney injury after open and endovascular elective repair for infrarenal abdominal aortic aneurysms. *J Vasc Surg* 2016;64:928–33.
143. 239 Saratzis A, Nduwayo S, Sarafidis P, Sayers R2, Bown MJ. Renal function is the main predictor of acute kidney injury after endovascular abdominal aortic aneurysm repair. *Ann Vasc Surg* 2016;31:52–9.
144. 242 Weisbord SD, Gallagher M, Jneid H, Garcia S, Cass A, et al. For the PRESERVE trial group. Outcomes after angiography with sodium bicarbonate and acetylcysteine. *N Engl J Med* 2018;378: 603–14.
145. 244 Inagaki E, Farber A, Eslami MH, Kalish J, Rybin DV, Doros G, et al. Preoperative hypoalbuminemia is associated with poor clinical outcomes after open and endovascular abdominal aortic aneurysm repair. *J Vasc Surg* 2017;66:53–63.
146. 245 Kurvers HAJM, Van Der Graaf Y, Blankensteijn JD, Visseren FLJ, Eikelboom BC. Screening for asymptomatic internal carotid artery stenosis and aneurysm of the abdominal aorta: comparing the yield between patients with manifest atherosclerosis and patients with risk factors for atherosclerosis only. *J Vasc Surg* 2003;37:1226–33.
147. 246 Liapis CD, Kakisis JD, Dimitroulis DA, Daskalopoulos M, Nikolaou A, Kostakis AG. Carotid ultrasound findings as a predictor of long-term survival after abdominal aortic aneurysm repair: a 14-year prospective study. *J Vasc Surg* 2003;38:1220–5.
148. 247 Jonas DE, Feltner C, Amick HR, Sheridan S, Zheng ZJ, Watford DJ, et al. Screening for asymptomatic carotid artery stenosis: a systematic review and meta-analysis for the U.S. Preventive Services Task Force. *Ann Intern Med* 2014;161:336–46.
149. 248 Naylor AR, Ricco JB, de Borst GJ, Debus S, de Haro J, Halliday A, et al. Editor's choice—management of atherosclerotic carotid and vertebral artery disease: 2017

- clinical practice guidelines of the European society for vascular surgery (ESVS). Eur J Vasc Endo- vasc Surg 2018;55:3–81.
150. Российское кардиологическое общество (РКО). Хроническая сердечная недостаточность. Клинические рекомендации 2020
151. Ассоциация сердечно-сосудистых хирургов России. Клинические рекомендации Аортальный стеноз, 2020г.
152. Тинюков А.Н., Кудряшов Д.А., Никитин Л.Н. ВЛИЯНИЕ ТАБАКОКУРЕНИЯ НА РАЗВИТИЕ ПОСЛЕОПЕРАЦИОННЫХ ОСЛОЖНЕНИЙ. Международный студенческий научный вестник. – 2017. – № 2.
153. В. С. Аракелян, А. К. Жане, Н. Р. Гамзаев, Е. А. Полякова. Тактика лечения пациентов с аневризмой брюшной аорты и сочетанным поражением почек. Креативная кардиология. 2012; 6(1); с. 85
154. Заболотских И.Б., Афончиков В.С., Баялиева А.Ж., Громова Е.Г., Лебединский К.М., Лубнин А.Ю., Потиевская В.И., Синьков С.В., Хорошилов С.Е., Щеголев А.В. Периоперационное ведение пациентов с почечной недостаточностью. Анестезиология и реаниматология. 2018;(1); с. 117-132.
155. Глушков Н.И., Иванов М.А., Самко К.В., Пуздряк П.Д., Бондаренко П.Б., Жданович К.В., Петрова К.А., Колчинский И.А., & Поникарова Н.Ю. (2020). ОПЕРАЦИИ НА АБДОМИНАЛЬНОМ ОТДЕЛЕ АОРТЫ И ОСТРОЕ ПОВРЕЖДЕНИЕ ПОЧЕК. Вестник хирургии имени И. И. Грекова, 179 (2); с. 20-25.
156. В. С. Аракелян, А. К. Жане Тактика хирургического лечения аневризмы брюшной аорты при сочетанных поражениях коронарных и сонных артерий Креативная кардиология, № 2, 2012; с. 47
157. Беспяев А. Т. , Турсынбаев С. Е. , Кыргызбаев С. Ж. , & Аракелян В. С. (2014). Тактика хирургического лечения сочетанных поражений брахиоцефальных артерий у больных аневризмой брюшной аорты. Наука о жизни и здоровье, (3); с. 138-141.
158. Копылов, Ф. Ю., Быкова, А. А., Щекочихин, Д. Ю., Елманаа, Х. Э., Дзюндзя, А. Н., Василевский, Ю. В., и Симаков, С. С. (2017). Бессимптомный атеросклероз брахиоцефальных артерий — современные подходы к диагностике и лечению. Терапевтический архив, 89(4); с. 95-100. doi: 10.17116/terarkh201789495-100

159. Национальные рекомендации по ведению пациентов с заболеваниями брахиоцефальных артерий, 2013
160. Самойленко В. В., Шевченко О. П., Бурцев В. И. (2014). Применение статинов в периоперационном периоде с позиций доказательной медицины. Рациональная фармакотерапия в кардиологии, 10 (5); с. 548-553.
161. Заболотских И.Б., Киров М.Ю., Афончиков В.С., Буланов А.Ю., Григорьев Е.В., Грицан А.И., Замятин М.Н., Курапеев И.С., Лебединский К.М., Ломиворотов В.В., Лубнин А.Ю., Овечкин А.М., Потиевская В.И., Ройтман Е.В., Синьков С.В., Субботин В.В., Шулутко Е.М. Периоперационное ведение пациентов, получающих длительную анти тромботическую терапию. Клинические рекомендации Федерации анестезиологов-реаниматологов России. Вестник интенсивной терапии имени А.И. Салтанова. 2019;1:7–19. DOI: 10.21320/1818-474X-2019-1-7-19
162. Chuter TA. Branched and fenestrated stent grafts for endovascular repair of thoracic aortic aneurysms. *J Vasc Surg* 2006;43(Suppl A):111A-5A.
163. O'Neill S, Greenberg RK, Resch T, Bathurst S, Fleming D, Kashyap V, et al. An evaluation of centerline of flow measurement techniques to assess migration after thoracic endovascular aneurysm repair. *J Vasc Surg* 2006;43:1103-10.
164. Mendes BC, Ribeiro MS, Oderich GS. Limitations for branch incorporation and implications on off-the-shelf designs. In: Oderich GS, editor. *Endovascular aortic repair*. New York: Springer; 2017. p. 395-411.
165. 249 Brady AR, Gibbs JSR, Greenhalgh RM, Powell JT, Sydes MR. Perioperative beta-blockade (POBBLE) for patients undergoing infrarenal vascular surgery: results of a randomized double-blind controlled trial. *J Vasc Surg* 2005;41:602–9.
166. 250 Yang H, Raymer K, Butler R, Parlow J, Roberts R. The effects of perioperative beta-blockade: results of the Metoprolol after Vascular Surgery (MaVS) study, a randomized controlled trial. *Am Heart J* 2006;152:983–90.
167. 251 Devereaux PJ, Yang H, Yusuf S, Guyatt G, Leslie K, Villar JC, et al. Effects of extended-release metoprolol succinate in patients undergoing non-cardiac surgery (POISE trial): a randomised controlled trial. *Lancet* 2008;371:1839–47.
168. 252 De Martino RR, Hoel AW, Beck AW, Eldrup-Jorgensen J, Hallett JW, Upchurch GR, et al. Participation in the Vascular Quality Initiative is associated with improved perioperative medication use, which is associated with longer patient survival. *J Vasc Surg* 2015;61:1010–9.

169. 254 Durazzo AES, Machado FS, Ikeoka DT, De Bernoche C, Monachini MC, Puech-Leao P, et al. Reduction in cardiovascular events after vascular surgery with atorvastatin: a randomized trial. *J Vasc Surg* 2004;39:966–7.
170. 256 Barakat HM, Shahin Y, Khan JA, McCollum PT, Chetter IC. Preoperative supervised exercise improves outcomes after elective abdominal aortic aneurysm repair: a randomized controlled trial. *Ann Surg* 2016;264:47-53.
171. 257 Harder S, Klinkhardt U, Alvarez JM. Avoidance of bleeding during surgery in patients receiving anticoagulant and/or antiplatelet therapy: pharmacokinetic and pharmacodynamic considerations. *Clin Pharmacokinet* 2004;43:963-81.
172. 258 Burger W, Chemnitius J-M, Kneissl GD, Rucker G. Low-dose aspirin for secondary cardiovascular prevention - cardiovascular risks after its perioperative withdrawal versus bleeding risks with its continuation - review and meta-analysis. *J Intern Med* 2005;257:399-414.
173. 259 Darvish-Kazem S, Gandhi M, Marcucci M, Douketis JD. Perioperative management of antiplatelet therapy in patients with a coronary stent who need noncardiac surgery: a systematic review of clinical practice guidelines. *Chest* 2013;144:1848-56.
174. 262 Stone DH, Goodney PP, Shanzer A, Nolan BW, Adams JE, Powell RJ, et al. Clopidogrel is not associated with major bleeding complications during peripheral arterial surgery. *J Vasc Surg* 2011;54:779-84.
175. 263 Stewart AH, Evers PS, Earnshaw JJ. Prevention of infection in peripheral arterial reconstruction: a systematic review and metaanalysis. *J Vasc Surg* 2007;46:148-55
176. 275 Tornqvist P, Dias N, Sonesson B, Kristmundsson T, Resch T. Intra-operative cone beam computed tomography can help avoid reinterventions and reduce CT follow up after infrarenal EVAR. *Eur J Vasc Endovasc Surg* 2015;49:390-5.
177. 276 Hertault A, Maurel B, Sobocinski J, Martin Gonzalez T, Le Roux M, Azzaoui R, et al. Impact of hybrid rooms with image fusion on radiation exposure during endovascular aortic repair. *Eur J Vasc Endovasc Surg* 2014;48:382-90.
178. 277 McNally MM, Scali ST, Feezor RJ, Neal D, Huber TS, Beck AW. Three-dimensional fusion computed tomography decreases radiation exposure, procedure time, and contrast use during fenestrated endovascular aortic repair. *J Vasc Surg* 2015;61: 309-16.



179. 278 Tacher V, Lin M, Desgranges P, Deux JF, Grunhagen T, Becquemin JP, et al. Image guidance for endovascular repair of complex aortic aneurysms: comparison of two-dimensional and three-dimensional angiography and image fusion. *J Vasc Interv Radiol* 2013;**24**:1698-706.
180. 279 Suzuki K, Yamashita S. Low-dose radiation exposure and carcinogenesis. *Jpn J Clin Oncol* 2012;**42**:563-8.
181. 280 Duran A, Hian SK, Miller DL, Le Heron J, Padovani R, Vano E. A summary of recommendations for occupational radiation protection in interventional cardiology. *Catheter Cardiovasc Interv* 2013;**81**:562-7.
182. 282 Mohapatra A, Greenberg RK, Mastracci TM, Eagleton MJ, Thornsberry B. Radiation exposure to operating room personnel and patients during endovascular procedures. *J Vasc Surg* 2013;**58**:702-9.
183. 281 Hertault A, Maurel B, Midulla M, Bordier C, Desponds L, Saeed Kilani M, et al. Editor's choice - minimizing radiation exposure during endovascular procedures: basic knowledge, literature review, and reporting standards. *Eur J Vasc Endovasc Surg* 2015;**50**:21-36.
184. 283 Picano E, Vano E, Rehani MM, Cuocolo A, Mont L, Bodi V, et al. The appropriate and justified use of medical radiation in cardiovascular imaging: a position document of the ESC Associations of Cardiovascular Imaging, Percutaneous Cardiovascular Interventions and Electrophysiology. *Eur Heart J* 2014;**35**:665- 72.
185. 284 El-Sayed T, Patel AS, Cho JS, Kelly JA, Ludwinski FE, Saha P, et al. Radiation induced DNA damage in operators performing endovascular aneurysm repair. *Circulation* 2017;**136**:2406-16.
186. 285 Tuthill E, O'Hora L, O'Donohoe M, Panci S, Gilligan P, Champion D, et al. Investigation of reference levels and radiation dose associated with abdominal EVAR (endovascular aneurysm repair) procedures across several European Centres. *Eur Radiol* 2017;**27**:4846-56.
187. 286 The 2007 recommendations of the international commission on radiological protection. ICRP publication 103. *Ann ICRP* 2007;**37**:1-332.
188. 112. Kasprzak PM, Gallis K, Cucuruz B, Pfister K, Janotta M, Kopp R. Editor's choice — temporary aneurysm sac perfusion as an adjunct for prevention of spinal cord ischemia after branched endovascular repair of thoracoabdominal aneurysms. *Eur J Vasc Endovasc Surg* 2014;**48**:258-65.
189. Oderich, G. S., Forbes, T. L., Chaer, R., Davies, M. G., Lindsay, T. F., Mastracci, T., Singh, M. J., Timaran, C., Woo, E. Y., & Writing Committee Group (2021).

- Reporting standards for endovascular aortic repair of aneurysms involving the renal-mesenteric arteries. *Journal of vascular surgery*, 73(1S), 35S–36S. <https://doi.org/10.1016/j.jvs.2020.06.011>
190. 6 Davidovic L. Is there a role for OR of AAA in the endovascular era? *E-journal of Cardiology Practice* 2020, 18 (37): 1-10.
191. 18 Sweet MP, Fillinger MF, Morrison TM, Abel D. The influence of gender and aortic aneurysm size on eligibility for endovascular abdominal aortic aneurysm repair. *J Vasc Surg*. 2011, 54(4):931-7.
192. 19 Marone EM, Freyrie A, Ruotolo C, et al. Expert Opinion on Hostile Neck Definition in Endovascular Treatment of Abdominal Aortic Aneurysms (a Delphi Consensus). *Ann Vasc Surg* 2020, 62:173-182.
193. 35. Chaikof EL, Blankensteijn JD, Harris PL, White GH, Zarins CK, Bernhard VM, et al. Reporting standards for endovascular aortic aneurysm repair. *J Vasc Surg* 2002;35:1048-60.
194. 36. Fillinger MF, Greenberg RK, McKinsey JF, Chaikof EL. Society for Vascular Surgery Ad Hoc Committee on TEVAR Reporting Standards. Reporting standards for thoracic endovascular aortic repair (TEVAR). *J Vasc Surg* 2010;52:1022-33.e15.
195. 77. Rouwet EV, Torsello G, de Vries JP, Cuypers P, van Herwaarden JA, Eckstein HH, et al. Final results of the prospective European trial of the Endurant stent graft for endovascular
196. 24. Oderich GS, Greenberg RK, Farber M, Lyden S, Sanchez L, Fairman R, et al. Results of the United States multicenter prospective study evaluating the Zenith fenestrated endovascular graft for treatment of juxtarenal abdominal aortic aneurysms. *J Vasc Surg* 2014;60:1420-8.e1-e5.
197. 87. Mastracci TM, Eagleton MJ, Kuramochi Y, Bathurst S, Wolski K. Twelve-year results of fenestrated endografts for juxtarenal and group IV thoracoabdominal aneurysms. *J Vasc Surg* 2015;61:355-64.
198. 318 Eisenack M, Umscheid T, Tessarek J, Torsello GF, Torsello GB. Percutaneous endovascular aortic aneurysm repair: a prospective evaluation of safety, efficiency, and risk factors. *J Endovasc Ther* 2009;16:708–13.
199. 319 Pratesi G, Barbante M, Pulli R, IPER Registry Collaborators. Italian Percutaneous EVAR (IPER) Registry: outcomes of 2381 percutaneous femoral access sites' closure for aortic stent-graft. *J Cardiovasc Surg (Torino)* 2015;56:889–98.
200. 320 Gimzewska M, Jackson AI, Yeoh SE, Clarke M. Totally percutaneous

- versus surgical cut-down femoral artery access for elective bifurcated abdominal endovascular aneurysm repair. *Cochrane Database Syst Rev* 2017;**2**:CD010185.
201. 321 Bacourt F, Koskas F. Axillobifemoral bypass and aortic exclusion for vascular septic lesions: a multicenter retrospective study of 98 cases. *French University Association for Research in Surgery. Ann Vasc Surg* 1992;**6**:119–26.
202. 322 Sobolev M, Slovut DP, Lee Chang A, Shiloh AL, Eisen LA. Ultrasound-guided catheterization of the femoral artery: a systematic review and meta-analysis of randomized controlled trials. *J Invasive Cardiol* 2015;**27**:318–23.
203. 323 Hajibandeh S, Hajibandeh S, Antoniou SA, Child E, Torella F, Antoniou GA. Percutaneous access for endovascular aortic aneurysm repair: a systematic review and meta-analysis. *Vascular* 2016;**24**:638–48.
204. 50. Conway BD, Greenberg RK, Mastracci TM, Hernandez AV, Coscas R. Renal artery implantation angles in thoracoabdominal aneurysms and their implications in the era of branched endografts. *J Endovasc Ther* 2010;**17**:380-7.
205. 51. Sugimoto M, Panuccio G, Bisdas T, Berekoven B, Torsello G, Austermann M. Tortuosity is the significant predictive factor for renal branch occlusion after branched endovascular aortic aneurysm repair. *Eur J Vasc Endovasc Surg* 2016;**51**: 350-7.
206. 29 Chan YC, Quing KS, Ting AC, Cheng SW. Endovascular infrarenal aneurysm repair in patients with horseshoe kidney: case series and literature review. *Vascular* 2011, **19**(3):126-133.
207. 30 Spear R, Maurel B, Sobocinski J, et al. Technical note and results in the management of anatomical variants of renal vascularisation during endovascular aneurysm repair. *Eur J Vasc Endovasc Surg* 2012, **43**(4):398-403.
208. Haulon S, Amiot S, Magnan PE, et al. An analysis of the French multicentre experience of fenestrated aortic endografts: medium-term outcomes. *Ann Surg* 2010, **251**(2):357-62.
209. 324 Lareyre F, Panthier F, Jean-Baptiste E, Hassen-Khodja R, Raffort J. Coverage of accessory renal arteries during endovascular aortic aneurysm repair: what are the consequences and the implications for clinical practice? *Angiology* 2018 Jan 1. [https:// doi.org/10.1177/0003319718771249](https://doi.org/10.1177/0003319718771249). 3319718771249, [Epub ahead of print].
210. 325 Sadeghi-Azandaryani M, Zimmermann H, Korten I, Klose A, Scheiermann P, Treitl M, et al. Altered renal functions in patients with occlusion of an accessory renal artery after endovascular stenting of an infrarenal aneurysm. *J Vasc Surg*

- 2017;**65**:635-42.
211. 326 Chan YC, Qing KX, Cheng SW. Custom-made fenestrated stent grafts to preserve accessory renal arteries in patients with abdominal aortic aneurysms. *Acta Chir Belg* 2014;**114**:183-8.
212. 327 Abu Bakr N, Torsello G, Pitoulias GA, Stavroulakis K, Austermann M, Donas KP. Preservation of clinically relevant accessory renal arteries in infrarenal AAA patients with adequate proximal landing zones undergoing EVAR. *J Endovasc Ther* 2016;**23**:314-20.
213. 52. Mendes BC, Oderich GS, Reis de Souza L, Banga P, Macedo TA, DeMartino RR, et al. Implications of renal artery anatomy for endovascular repair using fenestrated, branched, or parallel stent graft techniques. *J Vasc Surg* 2016;**63**:1163-9.e1.
214. 53. Ribeiro M, Oderich GS, Macedo T, Vrtiska TJ, Hofer J, Chini J, et al. Assessment of aortic wall thrombus predicts outcomes of endovascular repair of complex aortic aneurysms using fenestrated and branched endografts. *J Vasc Surg* 2017;**66**:1321-33.
215. 54. Sandri GdA, Oderich GS, Ribeiro M, de Souza LR, Cha S, Macedo T, et al. Impact of aortic wall thrombus on longterm changes in renal function among patients treated by fenestrated-branched endografts for complex aortic aneurysms. *J Vasc Surg* 2017;**65**:e1-2.
216. 88. Forbes TL, DeRose G, Lawlor DK, Harris KA. The association between a surgeon's learning curve with endovascular aortic aneurysm repair and previous institutional experience. *Vasc Endovascular Surg* 2007;**41**:14-8.
217. 641 Donas KP, Inchingolo M, Cao P, Pratesi C, Pratesi G, Torsello G, et al. Secondary procedures following iliac branch device treatment of aneurysms involving the iliac bifurcation: the pELVIS registry. *J Endovasc Ther* 2017;**24**:405-10.
218. 642 Lindblad B, Bin Jabr A, Holst J, Malina M. Chimney grafts in aortic stent grafting: hazardous or useful technique? Systematic review of current data. *Eur J Vasc Endovasc Surg* 2015;**50**:722- 31.
219. 27. Lee JT, Greenberg JI, Dalman RL. Early experience with the snorkel technique for juxtarenal aneurysms. *J Vasc Surg* 2012;**55**:935-46; discussion: 945-6.
220. 89. Greenberg RK, Clair D, Srivastava S, Bhandari G, Turc A, Hampton J, et al. Should patients with challenging anatomy be offered endovascular aneurysm repair? *J Vasc Surg* 2003;**38**:990-6.

221. 92. Montelione N, Pecoraro F, Puipe G, Chaykovska L, Rancic Z, Pfammatter T, et al. A 12-year experience with chimney and periscope grafts for treatment of type I endoleaks. *J Endovasc Ther* 2015;22:568-74.
222. 93. Lobato AC. Sandwich technique for aortoiliac aneurysms extending to the internal iliac artery or isolated common/internal iliac artery aneurysms: a new endovascular approach to preserve pelvic circulation. *J Endovasc Ther* 2011;18:106-11.
223. 643 Donas P, Lee JT, Lachat M, Torsello G. Veith FJ on behalf of the Pericles investigators. Collected world experience about the performance of the snorkel/chimney endovascular technique in the treatment of complex aortic pathologies. *Ann Surg* 2015;262: 546-53.
224. 644 Yue Li, Hu Zhongzhou, Bai Chujie, Liu Jie, Zhang Tao, Ge Yangyang, et al. Fenestrated and chimney technique for juxtarenal aortic aneurysm: a systematic review and pooled data analysis. *Sci Rep* 2016;6:20497.
225. 645 Mestres G, Yugueros X, Apodaka A, Urrea R, Pasquadibisceglie S, Alomar X, et al. The best in vitro conditions for two and three parallel stenting during endovascular aneurysm repair. *J Vasc Surg* 2017;66:1227-35.
226. 646 Scali S, Beck AW, Torsello G, Lachat M, Kubilis P, Veith FJ, et al. Identification of optimal device configurations for the chimney endovascular aneurysm repair technique within the PERICLES registry. *J Vasc Surg* 2018;68:24-35.
227. 112. Kasprzak PM, Gallis K, Cucuruz B, Pfister K, Janotta M, Kopp R. Editor's choice — temporary aneurysm sac perfusion as an adjunct for prevention of spinal cord ischemia after branched endovascular repair of thoracoabdominal aneurysms. *Eur J Vasc Endovasc Surg* 2014;48:258-65.
228. 114. Eagleton MJ, Greenberg RK. Spinal and visceral ischemia after endovascular aortic repair. *J Cardiovasc Surg (Torino)* 2010;51:71-83.
229. 115. Maurel B, Delclaux N, Sobocinski J, Hertault A, Martin-Gonzalez T, Moussa M, et al. The impact of early pelvic and lower limb reperfusion and attentive peri-operative management on the incidence of spinal cord ischemia during thoracoabdominal aortic aneurysm endovascular repair. *Eur J Vasc Endovasc Surg* 2015;49:248-54.
230. 116. Lioupis C, Corriveau MM, Mackenzie KS, Obrand DI, Steinmetz OK, Ivancev K, et al. Paraplegia prevention branches: a new adjunct for preventing or treating spinal cord injury after endovascular repair of thoracoabdominal aneurysms.

- J Vasc Surg 2011;54:252-7.
231. 117. Harrison SC, Agu O, Harris PL, Ivancev K. Elective sac perfusion to reduce the risk of neurologic events following endovascular repair of thoracoabdominal aneurysms. *J Vasc Surg* 2012;55:1202-5.
232. 118. Banga PV, Oderich GS, Reis de Souza L, Hofer J, Cazares Gonzalez ML, Pulido JN, et al. Neuromonitoring, cerebrospinal fluid drainage, and selective use of iliofemoral conduits to minimize risk of spinal cord injury during complex endovascular aortic repair. *J Endovasc Ther* 2016;23:139-49.
233. 119. Etz CD, Homann TM, Plestis KA, Zhang N, Luehr M, Weisz DJ, et al. Spinal cord perfusion after extensive segmental artery sacrifice: can paraplegia be prevented? *Eur J Cardiothorac Surg* 2007;31:643-8.
234. 120. Etz CD, Kari FA, Mueller CS, Silovitz D, Brenner RM, Lin HM, et al. The collateral network concept: a reassessment of the anatomy of spinal cord perfusion. *J Thorac Cardiovasc Surg* 2011;141:1020-8.
235. 121. Etz CD, Weigang E, Hartert M, Lonn L, Mestres CA, Di Bartolomeo R, et al. Contemporary spinal cord protection during thoracic and thoracoabdominal aortic surgery and endovascular aortic repair: a position paper of the vascular domain of the European Association for Cardio-Thoracic Surgery. *Eur J Cardiothorac Surg* 2015;47:943-57.
236. 329 Sobocinski J, Briffa F, Holt PJ, Martin Gonzalez T, Spear R, Azzaoui R, et al. Evaluation of the Zenith low-profile abdominal aortic aneurysm stent graft. *J Vasc Surg* 2015;62:841-7.
237. 330 McCulloch P, Altman DG, Campbell WB, Flum DR, Glasziou P, Marshall JC, et al. No surgical innovation without evaluation: the IDEAL recommendations. *Lancet* 2009;374:1105-12.
238. 331 Campbell B, Wilkinson J, Marlow M, Sheldon M. Long-term evidence for new high-risk medical devices. *Lancet* 2018 Jun 2;391:2194-5.
239. 647 de Bruin JL, Brownrigg JR, Patterson BO, Karthikesalingam A, Holt PJ, Hinchliffe RJ, et al. The endovascular sealing device in combination with parallel grafts for treatment of juxta/supra-renal abdominal aortic aneurysms: short term results of a novel alternative. *Eur J Vasc Endovasc Surg* 2016;52:458-65.
240. 648 Thompson M, Youssef M, Jacob R, Zerwes S, Reijnen M, Szopinski P, et al. Early experience with endovascular aneurysm sealing in combination with parallel grafts for the treatment of complex aneurysms: the ASCEND registry. *J Endovasc Ther* 2017;24:764-72.

241. 335 Jordan Jr WD, de Vries JP, Ouriel K, Mehta M, Varnagy D, Moore Jr WM, et al. Midterm outcome of endoanchors for the prevention of endoleak and stent-graft migration in patients with challenging proximal neck anatomy. *J Endovasc Ther* 2015;**22**:163-70.
242. 330 McCulloch P, Altman DG, Campbell WB, Flum DR, Glasziou P, Marshall JC, et al. No surgical innovation without evaluation: the IDEAL recommendations. *Lancet* 2009;**374**:1105-12.
243. 649 Glorion M, Coscas R, McWilliams RG, Javerliat I, Goëau-Brissonniere O, Coggia M. A comprehensive review of in situ fenestration of aortic endografts. *Eur J Vasc Endovasc Surg* 2016;**52**:787-800.
244. 550 Stather PW, Sidloff D, Dattani N, Choke E, Bown MJ, Sayers RD. Systematic review and meta-analysis of the early and late outcomes of open and endovascular repair of abdominal aortic aneurysm. *Br J Surg* 2013;**100**:863–72.
245. 551 van den Ham LH, Holden A, Savlovskis J, Witterbottom A, Ouriel K, Reijnen M. Editor's choice - occurrence and classification of proximal type I endoleaks after EndoVascular aneurysm sealing using the nellix device. *Eur J Vasc Endovasc Surg* 2017;**54**: 729–36.
246. 136. Lee JT, Varu VN, Tran K, Dalman RL. Renal function changes after snorkel/chimney repair of juxtarenal aneurysms. *J Vasc Surg* 2014;**60**:563-70.
247. 137. Tran K, Ullery BW, Lee JT. Snorkel/chimney stent morphology predicts renal dysfunction after complex endovascular aneurysm repair. *Ann Vasc Surg* 2016;**30**: 1-11.e1.
248. 138. Bellomo R, Ronco C, Kellum JA, Mehta RL, Palevsky P. Acute Dialysis Quality Initiative workgroup. Acute renal failure — definition, outcome measures, animal models, fluid therapy and information technology needs: the Second International Consensus Conference of the Acute Dialysis Quality Initiative (ADQI) Group. *Crit Care* 2004;**8**: R204-12.
249. 139. Mehta RL, Kellum JA, Shah SV, Molitoris BA, Ronco C, Warnock DG, et al. Acute Kidney Injury Network: report of an initiative to improve outcomes in acute kidney injury. *Crit Care* 2007;**11**:R31.
250. 140. Khwaja A. KDIGO clinical practice guidelines for acute kidney injury. *Nephron Clin Pract* 2012;**120**:c179-84.
251. 141. Kellum JA, Lameire N; KDIGO AKI Guideline Work Group. Diagnosis, evaluation, and management of acute kidney injury: a KDIGO summary (Part 1). *Crit Care* 2013;**17**:204.

252. 142. National Kidney Foundation. K/DOQI clinical practice guidelines for chronic kidney disease: evaluation, classification, and stratification. *Am J Kidney Dis* 2002;39(Suppl 1): S1-266.
253. 143. Haddad F, Greenberg RK, Walker E, Nally J, O'Neill S, Kolin G, et al. Fenestrated endovascular grafting: the renal side of the story. *J Vasc Surg* 2005;41:181-90.
254. 144. KDOQI, National Kidney Foundation. KDOQI clinical practice guidelines and clinical practice recommendations for anemia in chronic kidney disease. *Am J Kidney Dis* 2006;47(Suppl 3):S11-145.
255. 145. Levey AS, de Jong PE, Coresh J, El Nahas M, Astor BC, Matsushita K, et al. The definition, classification, and prognosis of chronic kidney disease: a KDIGO Controversies Conference report. *Kidney Int* 2011;80:17-28.
256. 146. de Souza LR, Oderich GS, Farber MA, Haulon S, Banga PV, Pereira AH, et al. Editor's choice — comparison of renal outcomes in patients treated by Zenith fenestrated and Zenith abdominal aortic aneurysm stent grafts in US prospective pivotal trials. *Eur J Vasc Endovasc Surg* 2017;53: 648-55.
257. 147. Burke LM, Conyers JM, Burke CT, Dixon R, Yu H, Kim J, et al. Incidence and clinical significance of renal infarct after fenestrated endovascular aortic aneurysm repair. *AJR Am J Roentgenol* 2017;208:885-90.
258. 148. Abel D, Ullisney K, Santel FJ, Morales JP. Regulatory pathway for physician-sponsored studies evaluating endovascular aortic repair. In: Oderich GS, editor. *Endovascular aortic repair*. New York: Springer; 2017. p. 259-69.
259. 100. Starnes BW. A surgeon's perspective regarding the regulatory, compliance, and legal issues involved with physician-modified devices. *J Vasc Surg* 2013;57:829-31.
260. 10. Ouriel K, Fowl RJ, Davies MG, Forbes TL, Gambhir RP, Ricci MA, et al. Disease-specific guidelines for reporting adverse events for peripheral vascular medical devices. *J Vasc Surg* 2014;60:212-25.
261. 500 White GH, May J, Waugh RC, Chaufour X, Yu W. Type III and type IV endoleak: toward a complete definition of blood flow in the sac after endoluminal AAA repair. *J Endovasc Surg* 1998;5: 305–9.
262. 497 Lal BK, Zhou W, Li Z, Kyriakides T, Matsumura J, Lederle FA. Freischlag J predictors and outcomes of endoleaks in the veterans affairs open versus endovascular repair (OVER) trial of abdominal aortic aneurysms. *J Vasc Surg* 2015;62:1394–404.



263. 553 Schlosser FJ, Gusberg RJ, Dardik A, Lin PH, Verhagen HJ, Moll FL, et al. Aneurysm rupture after EVAR: can the ultimate failure be predicted? *Eur J Vasc Endovasc Surg* 2009;**37**:15–22.
264. 149. Kärkkäinen JM, Tenorio ER, Jain A, Mendes BC, Macedo TA, Pather K, et al. Outcomes of target vessel endoleaks after fenestrated-branched endovascular aortic repair. *J Vasc Surg* 2020;**72**:445–55.
265. 150. Ullery BW, Tran K, Itoga NK, Dalman RL, Lee JT. Natural history of gutter-related type Ia endoleaks after snorkel/chimney endovascular aneurysm repair. *J Vasc Surg* 2017;**65**:981–90.
266. 554 Fransen GA, Vallabhaneni Sr, van Marrewijk CJ, Laheij RJ, Harris PL, Buth J. Rupture of infra-renal aortic aneurysm after endovascular repair: a series from EUROSTAR registry. *Eur J Vasc Endovasc Surg* 2003;**26**:487–93.
267. 557 Naughton PA, Garcia-Toca M, Rodriguez HE, Keeling AN, Resnick SA, Morasch MD, et al. Endovascular treatment of delayed type 1 and 3 endoleaks. *Cardiovasc Intervent Radiol* 2011;**34**:751–7.
268. 558 Katsargyris A, Yazar O, Oikonomou K, Bekkema F, Tielliu I, Verhoeven EL. Fenestrated stent-grafts for salvage of prior endovascular abdominal aortic aneurysm repair. *Eur J Vasc Endovasc Surg* 2013;**46**:49–56.
269. 559 Scali ST, McNally MM, Feezor RJ, Chang CK, Waterman AL, Berceli SA, et al. Elective endovascular aortic repair conversion for type Ia endoleak is not associated with increased morbidity or mortality compared with primary juxtarenal aneurysm repair. *J Vasc Surg* 2014;**60**:286–94.
270. 560 Lo RC, Buck DB, Herrmann J, Hamdan AD, Wyers M, Patel VI, et al. Risk factors and consequences of persistent type II endoleaks. *J Vasc Surg* 2016;**63**:895–901.
271. 497 Lal BK, Zhou W, Li Z, Kyriakides T, Matsumura J, Lederle FA. Freischlag J predictors and outcomes of endoleaks in the veterans affairs open versus endovascular repair (OVER) trial of abdominal aortic aneurysms. *J Vasc Surg* 2015;**62**:1394–404.
272. 499 Sidloff DA, Stather PW, Choke E, Bown MJ, Sayers RD. Type II endoleak after endovascular aneurysm repair. *Br J Surg* 2013;**100**:1262–70.
273. 566 Sarac TP, Gibbons C, Vargas L, Liu J, Srivastava S, Bena J, et al. Long-term follow-up of type II endoleak embolization reveals the need for close surveillance. *J Vasc Surg* 2012;**55**:33–40.
274. 568 Bussmann A, Heim F, Delay C, Girsowicz E, Del Tatto B, Dion D, et al.

- Textile aging characterization on new generations of explanted commercial endoprostheses: a preliminary study. *Eur J Vasc Endovasc Surg* 2017;**54**:378–86.
275. 569 Yoshitake A, Hachiya T, Itoh T, Kitahara H, Kasai M, Kawaguchi S, et al. Nonvisualized type III endoleak masquerading as endotension: a case report. *Ann Vasc Surg* 2015;**29**: 595.e515–97.
276. 571 Turney EJ, Steenberge SP, Lyden SP, Eagleton MJ, Srivastava SD, Sarac TP, et al. Late graft explants in endovascular aneurysm repair. *J Vasc Surg* 2014;**59**:886–93.
277. 572 Cao P, Verzini F, Zannetti S, De Rango P, Parlani G, Lupattelli L, et al. Device migration after endoluminal abdominal aortic aneurysm repair: analysis of 113 cases with a minimum followup period of 2 years. *J Vasc Surg* 2002;**35**:229–35.
278. 573 Bastos Goncalves F, Hoeks SE, Teijink JA, Moll FL, Castro JA, Stolker RJ, et al. Risk factors for proximal neck complications after endovascular aneurysm repair using the Endurant stentgraft. *Eur J Vasc Endovasc Surg* 2015;**49**:156–62.
279. 574 Malina M, Lindblad B, Ivancev K, Lindh M, Malina J, Brunkwall J. Endovascular AAA exclusion: will stents with hooks and barbs prevent stent-graft migration? *J Endovasc Surg* 1998;**5**: 310–7.
280. 575 Tonnessen BH, Sternbergh 3rd WC, Money SR. Mid- and longterm device migration after endovascular abdominal aortic aneurysm repair: a comparison of Aneu Rx and Zenithendografts. *J Vasc Surg* 2005;**42**:392–400.
281. 576 van Marrewijk CJ, Leurs LJ, Vallabhaneni SR, Harris PL, Buth J, Laheij RJ. Risk-adjusted outcome analysis of endovascular abdominal aortic aneurysm repair in a large population: how do stent-grafts compare? *J Endovasc Ther* 2005;**12**:417–29.
282. 576 van Marrewijk CJ, Leurs LJ, Vallabhaneni SR, Harris PL, Buth J, Laheij RJ. Risk-adjusted outcome analysis of endovascular abdominal aortic aneurysm repair in a large population: how do stent-grafts compare? *J Endovasc Ther* 2005;**12**:417–29.
283. 577 Albertini J, Kalliafas S, Travis S, Yusuf SW, Macierewicz JA, Whitaker SC, et al. Anatomical risk factors for proximal perigraft endoleak and graft migration following endovascular repair of abdominal aortic aneurysms. *Eur J Vasc Endovasc Surg* 2000;**19**: 308–12.
284. 578 Pintoux D, Chaillou P, Azema L, Bizouarn P, Costargent A, Patra P, et al. Long-term influence of suprarenal or infrarenal fixation on proximal neck dilatation and stentgraft migration after EVAR. *Ann Vasc Surg* 2011;**25**:1012–9.

285. 579 Sternbergh 3rd WC, Money SR, Greenberg RK, Chuter TA. Influence of endograft oversizing on device migration, endoleak, aneurysm shrinkage, and aortic neck dilation: results from the Zenith Multicenter Trial. *J Vasc Surg* 2004;**39**:20–6.
286. 580 van Prehn J, Schlosser FJ, Muhs BE, Verhagen HJ, Moll FL, van Herwaarden JA. Oversizing of aortic stent grafts for abdominal aneurysm repair: a systematic review of the benefits and risks. *Eur J Vasc Endovasc Surg* 2009;**38**:42–53.
287. 581 Cao P, Verzini F, Parlani G, Rango PD, Parente B, Giordano G, et al. Predictive factors and clinical consequences of proximal aortic neck dilatation in 230 patients undergoing abdominal aorta aneurysm repair with self-expandable stent-grafts. *J Vasc Surg* 2003;**37**:1200–5.
288. 582 Bastos Goncalves F, Oliveira NF, Josee van Rijn M, Ultee KH, Hoeks SE, Ten Raa S, et al. Iliac seal zone dynamics and clinical consequences after endovascular aneurysm repair. *Eur J Vasc Endovasc Surg* 2017;**53**:185–92.
289. 583 Bhalla S, Menias CO, Heiken JP. CT of acute abdominal aortic disorders. *Radiol Clin North Am* 2003;**41**:1153–69.
290. 584 Roos H, Sandstrom C, Koutouzi G, Jeppsson A, Falkenberg M. Predisposing factors for Re-interventions with additional iliac stent grafts after endovascular aortic repair. *Eur J Vasc Endovasc Surg* 2017;**53**:89–94.
291. 134. Ahn SS, Rutherford RB, Johnston KW, May J, Veith FJ, Baker JD, et al. Reporting standards for infrarenal endovascular abdominal aortic aneurysm repair. Ad Hoc Committee for Standardized Reporting Practices in Vascular Surgery of the Society for Vascular Surgery/International Society for Cardiovascular Surgery. *J Vasc Surg* 1997;**25**: 405-10.
292. 587 Mirza TA, Karthikesalingam A, Jackson D, Walsh SR, Holt PJ, Hayes PD, et al. Duplex ultrasound and contrast-enhanced ultrasound versus computed tomography for the detection of endoleak after EVAR: systematic review and bivariate metaanalysis. *Eur J Vasc Endovasc Surg* 2010;**39**:418–28.
293. 588 Dellagrammaticas D, Baderkhan H, Mani K. Management of aortic sac enlargement following successful EVAR in a frail patient. *Eur J Vasc Endovasc Surg* 2016;**51** :302–8.
294. 589 Fearn S, Lawrence-Brown MM, Semmens JB, Hartley D. Followup after endovascular aortic aneurysm repair: the plain radiograph has an essential role in surveillance. *J Endovasc Ther* 2003;**10**:894–901.
295. 590 Wanhainen A, Bergqvist D, Bjorck M. Measuring the abdominal aorta

- with ultrasonography and computed tomography - difference and variability. *Eur J Vasc Endovasc Surg* 2002;**24**:428–34.
296. 591 Beeman BR, Murtha K, Doerr K, McAfee-Bennett S, Dougherty MJ, Calligaro KD. Duplex ultrasound factors predicting persistent type II endoleak and increasing AAA sac diameter after EVAR. *J Vasc Surg* 2010;**52**:1147–52.
297. 592 Abbas A, Hansrani V, Sedgwick N, Ghosh J, McCollum CN. 3D contrast enhanced ultrasound for detecting endoleak following endovascular aneurysm repair (EVAR). *Eur J Vasc Endovasc Surg* 2014;**47**:487–92.
298. 593 Karanikola E, Dalainas I, Karaolani G, Zografos G, Filis K. Duplex ultrasound versus computed tomography for the postoperative follow-up of endovascular abdominal aortic aneurysm repair. Where do we stand now? *Int J Angiol* 2014;**23**: 155–64.
299. 594 Tornqvist P, Resch T, Gottsater A, Malina M, Wasselius J. Postoperative CT evaluation after EVAR: a comparison of image assessment. *J Endovasc Ther* 2016;**23**:125–9.
300. 595 Ayuso JR, de Caralt TM, Pages M, Riambau V, Ayuso C, Sanchez M, et al. MRA is useful as a follow-up technique after endovascular repair of aortic aneurysms with nitinol endoprostheses. *J Magn Reson Imaging* 2004;**20**:803–10.
301. 596 Habets J, Zandvoort HJ, Reitsma JB, Bartels LW, Moll FL, Leiner T, et al. Magnetic resonance imaging is more sensitive than computed tomography angiography for the detection of endoleaks after endovascular abdominal aortic aneurysm repair: a systematic review. *Eur J Vasc Endovasc Surg* 2013;**45**:340–50.
302. 599 Cook Medical. Zenith flex AAA endovascular graft physician reference manual. 2008.
303. 600 Mestres G, Zarka ZA, Garcia-Madrid C, Riambau V. Early abdominal aortic endografts: a decade follow-up results. *Eur J Vasc Endovasc Surg* 2010;**40**:772–8.
304. 601 Black SA, Carrell TW, Bell RE, Waltham M, Reidy J, Taylor PR. Long-term surveillance with computed tomography after endovascular aneurysm repair may not be justified. *Br J Surg* 2009;**96**: 1280–3.
305. 602 Dias NV, Riva L, Ivancev K, Resch T, Sonesson B, Malina M. Is there a benefit of frequent CT follow-up after EVAR? *Eur J Vasc Endovasc Surg* 2009;**37**:425–30.
306. 603 Garg T, Baker LC, Mell MW. Postoperative surveillance and longterm outcomes after endovascular aneurysm repair among Medicare beneficiaries. *JAMA*

- Surg 2015;**150**:957–63.
307. 604 Grima MJ, Boufi M, Law M, Jackson D, Stenson K, Patterson B, et al. Editor's choice - the implications of non-compliance to endovascular aneurysm repair surveillance: a systematic review and meta-analysis. *Eur J Vasc Endovasc Surg* 2018;**55**:492–502.
308. 605 Patel A, Edwards R, Chandramohan S. Surveillance of patients post-endovascular abdominal aortic aneurysm repair (EVAR). A web-based survey of practice in the UK. *Clin Radiol* 2013;**68**: 580–7.
309. 606 Baderkhan H, Haller O, Wanhainen A, Bjorck M, Mani K. Followup after endovascular aortic aneurysm repair can be stratified based on first postoperative imaging. *Br J Surg* 2018;**105**:709–18.
310. 607 Bastos Goncalves F, Baderkhan H, Verhagen HJ, Wanhainen A, Bjorck M, Stolker RJ, et al. Early sac shrinkage predicts a low risk of late complications after endovascular aortic aneurysm repair. *Br J Surg* 2014;**101**:802–10.
311. 608 Bastos Goncalves F, van de Luijngaarden KM, Hoeks SE, Hendriks JM, Ten Raa S, Rouwet EV, et al. Adequate seal and no endoleak on the first postoperative computed tomography angiography as criteria for no additional imaging up to 5 years after endovascular aneurysm repair. *JVascSurg*2013;**57**:1503–11.
312. 609 van Marrewijk C, Buth J, Harris PL, Norgren L, Nevelsteen A, Wyatt MG. Significance of endoleaks after endovascular repair of abdominal aortic aneurysms: the EUROSTAR experience. *J Vasc Surg* 2002;**35**:461–73.
313. 275 Tornqvist P, Dias N, Sonesson B, Kristmundsson T, Resch T. Intra-operative cone beam computed tomography can help avoid reinterventions and reduce CT follow up after infrarenal EVAR. *Eur J Vasc Endovasc Surg* 2015;**49**:390–5.
314. 610 Nolz R, Teufelsbauer H, Asenbaum U, Beitzke D, Funovics M, Wibmer A, et al. Type II endoleaks after endovascular repair of abdominal aortic aneurysms: fate of the aneurysm sac and neck changes during long-term follow-up. *J Endovasc Ther* 2012;**19**: 193–9.
315. 611 Patel MS, Carpenter JP. The value of the initial post-EVAR computed tomography angiography scan in predicting future secondary procedures using the Powerlink stent graft. *J Vasc Surg* 2010;**52**:1135–9.
316. 612 Houballah R, Majewski M, Becquemin JP. Significant sac retraction after endovascular aneurysm repair is a robust indicator of durable treatment success. *J*

Vasc Surg 2010;**52**:878–83.

317. 613 Brown LC, Greenhalgh RM, Powell JT, Thompson SG. Use of baseline factors to predict complications and reinterventions after endovascular repair of abdominal aortic aneurysm. *Br J Surg* 2010;**97**:1207–17.
318. 4 Antoniou GA, Antoniou SA, Torella F. Endovascular vs. Open Repair for Abdominal Aortic Aneurysm: Systematic Review and Meta-analysis of Updated Perioperative and Long Term Data of Randomized Controlled Trials. *Eur J Vasc Endovasc Surg* 2020, 59: 385:397.
319. 2 Володось НЛ, Карпович ИП, Шеханин ВИ., и др. Случай дистанционного чрезбедренного эндопротезирования грудной аорты самофиксирующимся синтетическим протезом при травматической аневризме. *Grudn Khir* 1988, 6:84-8.
320. 5 Patel R, Sweeting M, Powel J, Greenhalgh R. Endovascular versus open repair of abdominal aortic aneurysm in 15 years` follow up of the UK endovascular aneurysms repair trial 1 (EVAR trial 1): a randomized controlled trial. *Lancet* 2016, 388:2366–74.
321. 6 Davidovic L. Is there a role for OR of AAA in the endovascular era? *E-journal of Cardiology Practice* 2020, 18 (37): 1-10.
322. 7 Davidovic L, Koncar I. Elective and emergent repair of abdominal aortic aneurysm: selection of open or endovascular strategy. In: Piergiorgio Settembrini, Alberto M. Settembrini (eds) *Vascular Surgery. A Clinical Guide to Decision-making*. Elsevier, London-UK, San Diego-CA USA, Cambridge-USA, Oxford-UK. ISBN: 978-0-12-822113-6. 2022, Pp.145-157.
323. 8 Wanhainen A, Verzini F, Von Herzeele I, et al. European Society for Vascular Surgery (ESVS) 2019 Clinical Practice Guidelines on the Management of Abdominal Aorto-Iliac Aneurysms. *Eur J Vasc Endovasc Surg* 2019, 57:8-93.
324. 9 Eckstein H-H, Bruckner T, Heider P, et al. The Relationship between Volume and Outcome Following Elective Open Repair of Abdominal Aortic Aneurysms (AAA) in 131 German Hospitals. *Eur J Vasc Endovasc Surg* 2007, 34:260-6.
325. Dimick JB, Cowan JA Jr, Stanley JC, et al. Surgeon specialty and provider volumes are related to outcome of intact abdominal aortic aneurysm repair in the United States. *J Vasc Surg* 2003, 38(4):739-44.
326. Gifford ED, de Virgilio C. Aortic centers of excellence: shifting the focus. *JAMA Surg* 2016; 151:845.
327. Gray WK, Day J, Horrocks M. Editor's Choice – Volume–Outcome Relationships

- in Elective Abdominal Aortic Aneurysm Surgery: Analysis of the UK Hospital Episodes Statistics Database for the Getting It Right First Time (GIRFT) Programme. *Eur J Vasc Endovasc Surg* 2020, 60:509-517
328. Sawang M, Sharath CV, Paravastu CV, et al. The Relationship Between Operative Volume and Peri-operative Mortality After Non-elective Aortic Aneurysm Repair in Australia. *Eur J Vasc Endovasc Surg* 2020, 60:519-530
329. 14 Tripodi P, Mestres G, Riambau V, et al. Impact of Centralisation on Abdominal Aortic Aneurysm Repair Outcomes: Early Experience in Catalonia. *Eur J Vasc Endovasc Surg* 2020, 60:531-538
330. 17 Young EL, Holt PJ, Poloniecki JD, et al. Meta-analysis and systematic review of the relationship between surgeon annual caseload and mortality for elective open abdominal aortic aneurysm repairs. *J Vasc Surg*. 2007, 46(6):1287-94.
331. 7 Beck AW, Sedrakyan A, Mao J, Venermo M, Faizer R, Debus S, et al. International consortium of vascular registries. Variations in abdominal aortic aneurysm care: a report from the international consortium of vascular registries. *Circulation* 2016;134: 1948-58.
332. 22 Blankensteijn, de Bruin J, Grobbee R, Prinssen M, van Sambeek M, van Schaik TG, et al. Very long-term follow-up (12–15 Years) of the Dutch randomized endovascular aneurysm repair management (DREAM) trial. *J Vasc Surg* 2016;63. 6S Abstracts 143S.
333. 23 Greenhalgh RM, Brown LC, Kwong GP, Powell JT, Thompson SG, EVAR trial participants. Comparison of endovascular aneurysm repair with open repair in patients with abdominal aortic aneurysm (EVAR trial 1), 30-day operative mortality results: randomised controlled trial. *Lancet* 2004;364:843–8.
334. 28 Lederle FA, Freischlag JA, Kyriakides TC, Padberg Jr FT, Matsumura JS, Kohler TR, et al. Outcomes following endovascular vs open repair of abdominal aortic aneurysm: a randomized trial. *JAMA* 2009;302:1535–42.
335. 29 Patel R, Sweeting MJ, Powell JT, Greenhalgh RM, EVAR trial investigators. Endovascular versus open repair of abdominal aortic aneurysm in 15-years' follow-up of the UK endovascular aneurysm repair trial 1 (EVAR trial 1): a randomised controlled trial. *Lancet* 2016;388:2366–74.
336. 30 Powell JT, Sweeting MJ, Ulug P, Blankensteijn JD, Lederle FA, Becquemin JP, et al. Meta-analysis of individual-patient data from EVAR-1, DREAM, OVER and ACE trials comparing outcomes of endovascular or open repair for abdominal aortic aneurysm over 5 years. *Br J Surg* 2017;104:166–78.

337. 293 Bosanquet DC, Ansell J, Abdelrahman T, Cornish J, Harries R, Stimpson A, et al. Systematic review and meta-regression of factors affecting midline incisional hernia rates: analysis of 14, 618 patients. *PLoS One* 2015;21;10:e0138745.
338. 341 Blankensteijn JD, de Jong SE, Prinssen M, van der Ham AC, Buth J, van Sterkenburg SM, et al. Dutch Randomized Endovascular Aneurysm Management (DREAM) Trial Group. Two- year outcomes after conventional or endovascular repair of abdominal aortic aneurysms. *N Engl J Med* 2005;352:2398-405.
339. 342 Prinssen M, Verhoeven EL, Buth J, Cuypers PW, van Sambeek MR, Balm R, et al. A randomized trial comparing conventional and endovascular repair of abdominal aortic aneurysms. *N Engl J Med* 2004;351:1607-18.
340. 343 Lederle FA, Freischlag JA, Kyriakides TC, Matsumura JS, Padberg Jr FT, Kohler TR, et al. Long-term comparison of endovascular and open repair of abdominal aortic aneurysm. *N Engl J Med* 2012;367:1988-97.
341. 344 Patel R, Powell JT, Sweeting MJ, Epstein DM, Barrett JK, Greenhalgh RM. The UK EndoVascular Aneurysm Repair (EVAR) randomised controlled trials: long-term follow-up and costeffectiveness analysis. *Health Technol Assess* 2018;22.
342. 345 Lederle FA, Stroupe KT, Kyriakides TC, Ge L, Freischlag JA. Open vs endovascular repair (over) veterans affairs cooperative study group. Long-term cost-effectiveness in the veterans affairs open vs endovascular repair study of aortic abdominal aneurysm: a randomized clinical trial. *JAMA Surg* 2016;151:1139-44.
343. 350 Trenner M, Kuehnl A, Reutersberg B, Salvermoser M, Eckstein HH. Nationwide analysis of risk factors for in-hospital mortality in patients undergoing abdominal aortic aneurysm repair. *Br J Surg* 2018;105:379-87.
344. 351 Yin K, Locham SS, Schermerhorn ML, Malas MB. Trends of 30day mortality and morbidities in endovascular repair of intact abdominal aortic aneurysm during the last decade. *J Vasc Surg* 2018 Jun 15. <https://doi.org/10.1016/j.jvs.2018.04.032>. pii: S0741-5214(18)30991-1. [Epub ahead of print].
345. 352 Budtz-Lilly J, Venermo M, Debus S, Behrendt CA, Altreuther M, Beiles B, et al. Editor's choice - assessment of international outcomes of intact abdominal aortic aneurysm repair over 9 years. *Eur J Vasc Endovasc Surg* 2017;54:13-20.
346. 357 Hicks CW, Obeid T, Arhuidese I, Qazi U, Malas MB. Abdominal aortic aneurysm repair in octogenarians is associated with higher mortality compared with nonoctogenarians. *J Vasc Surg* 2016;64:956-65.
347. 360 Reise JA, Sheldon H, Earnshaw J, Naylor AR, Dick F, Powell JT, et al.



- Patient preference for surgical method of abdominal aortic aneurysm repair: postal survey. *Eur J Vasc Endovasc Surg* 2010;39:55–61.
348. 361 Markovic M, Tomic I, Ilic N, Dragas M, Koncar I, Bukumiric Z, et al. The rationale for continuing open repair of ruptured abdominal aortic aneurysm. *Ann Vasc Surg* 2016;36:64–73.
349. 203 United Kingdom EVAR Trial Investigators, Greenhalgh RM, Brown LC, Powell JT, Thompson SG, Epstein D. Endovascular repair of aortic aneurysm in patients physically ineligible for open repair. *N Engl J Med* 2010;20;362:1872–80.
350. 204 United Kingdom EVAR Trial Investigators, Greenhalgh RM, Brown LC, Kwong GP, Powell JT, Thompson SG, Epstein D. Endovascular repair of aortic aneurysm in patients physically ineligible for open repair the United Kingdom EVAR trial investigators. Endovascular repair of aortic aneurysm in patients physically ineligible for open repair. *N Engl J Med* 2010;10:1056.
351. 52 EVAR trial participants. Endovascular aneurysm repair versus open repair in patients with abdominal aortic aneurysm (EVAR trial 1): randomised controlled trial. *Lancet* 2005;365:2179–86.
352. 53 EVAR trial participants. Endovascular aneurysm repair and outcome in patients unfit for open repair of abdominal aortic aneurysm (EVAR trial 2): randomised controlled trial. *Lancet* 2005;365:2187–92.
353. 11 Lilja F, Mani K, Wanhainen A. Trend-break in abdominal aortic aneurysm repair with decreasing surgical workload. *Eur J Vasc Endovasc Surg* 2017;53:811–9.
354. 353 Mani K, Bjorck M, Lundkvist J, Wanhainen A. Improved longterm survival after abdominal aortic aneurysm repair. *Circulation* 2009;120:201-11.
355. 289 Fassiadis N, Roidl M, Hennig M, South LM, Andrews SM. Randomized clinical trial of vertical or transverse laparotomy for abdominal aortic aneurysm repair. *Br J Surg* 2005;92:1208-11.
356. 290 Brown SR, Goodfellow PB. Transverse verses midline incisions for abdominal surgery. *Cochrane Database Syst Rev* 2005;4: CD005199.
357. 291 Seiler CM, Deckert A, Diener MK, Knaebel HP, Weigand MA, Victor N, et al. Midline versus transverse incision in major abdominal surgery: a randomized, double-blind equivalence trial (POVATI: ISRCTN60734227). *Ann Surg* 2009;249:913–20.
358. 293 Bosanquet DC, Ansell J, Abdelrahman T, Cornish J, Harries R, Stimpson A, et al. Systematic review and meta-regression of factors affecting midline incisional hernia rates: analysis of 14, 618 patients. *PLoS One* 2015;21;10:e0138745.

359. 299 Wiersema AM, Jongkind V, Bruijninx CM, Reijnen MM, Vos JA, van Delden OM, et al. Prophylactic perioperative antithrombotics in open and endovascular abdominal aortic aneurysm (AAA) surgery: a systematic review. *Eur J Vasc Endovasc Surg* 2012;**44**:359–67.
360. 300 Goldhammer JE, Zimmerman D. Pro: activated clotting time should be monitored during heparinization for vascular surgery. *J Cardiothorac Vasc Anesth* 2018;**32**:1494–6.
361. 301 Cao P, De Rango P, Parlani G, Verzini F. Fate of proximal aorta following open infrarenal aneurysm repair. *Semin Vasc Surg* 2009;**22**:93–8.
362. 302 Lipski DA, Ernst CB. Natural history of the residual infrarenal aorta after infrarenal abdominal aortic aneurysm repair. *J Vasc Surg* 1998;**27**:805–11.
363. 303 Becquemin JP, Majewski M, Fermani N, Marzelle J, Desgrandes P, Allaire E, et al. Colon ischemia following abdominal aortic aneurysm repair in the era of endovascular abdominal aortic repair. *J Vasc Surg* 2008;**47**:258–63.
364. 304 Bjorck M, Troëng T, Bergqvist D. Risk factors for intestinal ischaemia after aortoiliac surgery. A combined cohort and casecontrol study of 2824 operations. *Eur J Vasc Endovasc Surg* 1997;**13**:531–9.
365. 305 Bjorck M, Broman G, Lindberg F, Bergqvist D. pH-monitoring of the sigmoid colon after aortoiliac surgery. A five-year prospective study. *Eur J Vasc Endovasc Surg* 2000;**20**:273–80.
366. 306 Marconi M, Ceragioli S, Mocellin DM, Alberti A, Tomei F, Adami D, et al. Open surgical management of hypogastric artery during aortic surgery: ligate or not ligate? *Ann Vasc Surg* 2015;**29**:780–5.
367. 69 Davidovic L Open Repair for infrarenal AAA. In: Francesco Speziale (ed). *Management of Abdominal Aortic Aneurysms*. Edizioni Minerva Medica Turin-Italy 2016, ISBN: 878-88-7711-883-7. pp 16-27.
368. 68 Woo EY, Damrauer SM. Abdominal aortic aneurysms: Open surgical treatment. In: Cronenwett JL, Johnston KW, editors. *Rutherford's Vascular Surgery 8<sup>th</sup> Edition*. Philadelphia: Saunders Elsevier; 2014. p. 2024-2045.
369. 15 Chaikof EL, Dalman RL, Eskandari MK, et al. The Society for Vascular Surgery practice guidelines on the care of patients with an abdominal aortic aneurysm. *J Vasc Surg* 2018, *67* (1): 2–77.
370. 8 Wanhainen A, Verzini F, Von Herzele I, et al. European Society for Vascular Surgery (ESVS) 2019 Clinical Practice Guidelines on the Management of Abdominal Aorto-Iliac Aneurysms. *Eur J Vasc Endovasc Surg* 2019, *57*:8-93.

371. 20 Katsargyris A, Oikonomou K, Kolonaris C, et al. Comparison of outcomes with open, fenestrated and chimney graft repair of juxtarenal aneurysms: Are we ready for a paradigm shift? *J Endovasc Ther* 2013, 20:159-169.
372. 21 Chaufour X, Segal J, Soler R, et al. Durability of open repair of juxtarenal abdominal aortic aneurysms: A multicenter retrospective study in five French Academic Centres. *Eur J Vasc Endovasc Surg* 2020, 59:40-49.
373. 31 Davidović L, Kostić D, Jakovljević N, et al. Abdominal Aortic Surgery and Horseshoe Kidney. *Ann Vasc Surg* 2004, 18(6):725-8.
374. 33 Davidović L, Marković M, Ilić N, et al. Repair of abdominal aortic aneurysm in the presence of the horseshoe kidney. *Intern Angiol* 2011, 30 (6): 534-40.
375. 72 De Virgilio C, Gloviczki P, Cherry KJ, et al. Renal artery anomalies in patients with horseshoe or ectopic kidneys: the challenge of aortic reconstruction. *Cardiovasc Surg* 1995; 3:413- 20.
376. 73 Stroosma OB, Schelting MRM, Stubenitsky BM, Kootstra G. Horseshoe kidney transplantation: an overview. *Clin Transplant* 2000; 14:515-9.
377. 786 Davidovic L, Markovic M, Ilic N, Koncar I, Kostic D, Simic D, et al. Repair of abdominal aortic aneurysm in the presence of the horse shoe kidney. *Intern Angiol* 2011;**30**:534–40.
378. 787 O'Hara PJ, Hakaim AG, Hertzner NR, Krajewski LP, Cox GS, Beven EG. Surgical management of aortic aneurysm and coexistent horseshoe kidney: review of a 31-year experience. *J Vasc Surg* 1993;**17**:940–7.
379. 788 Chan YC, Qing KX, Ting AC, Cheng SW. Endovascular infrarenal aneurysmal repair in patients with horseshoe kidneys: case series and literature review. *Vascular* 2011;**19**:126–31.
380. 789 Stroosma OB, Kootstra G, Shurink GWH. Management of aortic aneurysms in the presence of a horseshoe kidney. *Br J Surg* 2001;**88**:500–9.
381. 307 Killen DA, Reed WA, Gorton ME, Muehlebach GF, Borkon AM, Piehler JM, et al. Is routine postaneurysmectomy hemodynamic assessment of the inferior mesenteric artery circulation helpful? *Ann Vasc Surg* 1999;**13**:533–8.
382. 308 Senekowitsch C, Assadian A, Assadian O, Hartleb H, Ptakovsky H, Hagmuller GW. Replanting the inferior mesentery artery during infrarenal aortic aneurysm repair: influence on postoperative colon ischemia. *J Vasc Surg* 2006;**43**:689–94.
383. 309 Antoniou GA, Georgiadis GS, Antoniou SA, Granderath FA, Giannoukas AD, Lazarides MK. Abdominal aortic aneurysm and abdominal wall hernia as

- manifestations of a connective tissue disorder. *J Vasc Surg* 2011;**54**:1175–81.
384. 310 Henriksen NA, Helgstrand F, Vogt KC, Jorgensen LN, Bisgaard T. Danish Hernia Database; Danish Vascular Registry. Risk factors for incisional hernia repair after aortic reconstructive surgery in a nationwide study. *J Vasc Surg* 2013;**57**:1524–30.
385. 311 Takagi H, Sugimoto M, Kato T, Matsuno Y, Umemoto T. Postoperative incision hernia in patients with abdominal aortic aneurysm and aortoiliac occlusive disease: a systematic review. *Eur J Vasc Endovasc Surg* 2007;**33**:177–81.
386. 312 Ballard JL, Abou-Zamzam Jr AM, Teruya TH, Harward TR, Flanigan DP. Retroperitoneal aortic aneurysm repair: long-term follow-up regarding wound complications and erectile dysfunction. *Ann Vasc Surg* 2006;**20**:195–9.
387. 313 Deerenberg EB, Harlaar JJ, Steyerberg EW, Lont HE, van Doorn HC, Heisterkamp J, et al. Small bites versus large bites for closure of abdominal midline incisions (STITCH): a double-blind, multicentre, randomised controlled trial. *Lancet* 2015;**386**: 1254–60.
388. 314 Millbourn D, Cengiz Y, Israelsson LA. Effect of stitch length on wound complications after closure of midline incisions: a randomized controlled trial. *Arch Surg* 2009;**144**:1056–9.
389. 315 Muysoms FE, Antoniou SA, Bury K, Campanelli G, Conze J, Cuccurullo D, et al, European Hernia Society. European Hernia Society guidelines on the closure of abdominal wall incisions. *Hernia* 2015;**191–24**.
390. 316 Indrakusuma R, Jalalzadeh H, van der Meij JE, Balm R, Koelemay MJW. Prophylactic mesh reinforcement versus sutured closure to prevent incisional hernias after open abdominal aortic aneurysm repair via midline laparotomy: a systematic review and meta-analysis. *Eur J Vasc Endovasc Surg* 2018. <https://doi.org/10.1016/j.ejvs.2018.03.021>.
391. 317 Jairam AP, Timmermans L, Eker HH, Pierik REGJM, van Klaveren D, Steyerberg EW, et al, PRIMA Trialist Group. Prevention of incisional hernia with prophylactic onlay and sublay mesh reinforcement versus primary suture only in midline laparotomies (PRIMA): 2-year follow-up of a multicentre, doubleblind, randomised controlled trial. *Lancet* 2017;**5**;**390**:567–76.
392. 46 Davidovic L, Palombo D, Trseka V, et al. Late open surgical conversion after endovascular abdominal aortic aneurysm repair: Experience of three-high volume centres. *J Cardiovasc Surg (Torino)* 2020, 61(2):183-90.
393. 337 Coscas R, Coggia M, Di Centa I, Javerliat I, Cochenec F, Goeau-

- Brissonniere O. Laparoscopic aortic surgery in obese patients. *Ann Vasc Surg* 2009;**23**:717-21.
394. 338 Javerliat I, Capdevila C, Beauchet A, Di Centa I, Goeau- Brissonniere O, Coggia M. Results of laparoscopic surgery for abdominal aortic aneurysms in patients with standard surgical risk and anatomic criteria compatible with EVAR. *Ann Vasc Surg* 2013;**27**:412-7.
395. 339 Economopoulos KP, Martinou E, Hakimian S, Schizas D, Georgopoulos S, Tsigris C, et al. An overview of laparoscopic techniques in abdominal aortic aneurysm repair. *J Vasc Surg* 2013;**58**:512-20.
396. 269 Feo CV, Portinari M, Tsolaki E, Romagnoni G, Verri M, Camerani S, et al. The effect of an Enhanced Recovery Program in elective retroperitoneal abdominal aortic aneurysm repair. *J Vasc Surg* 2016;**63**:888-94.
397. 270 Kehlet H. Fast-track colorectal surgery. *Lancet* 2008;**371**:791-3.
398. 271 Lassen K, Soop M, Nygren J, Cox PB, Hendry PO, Spies C, et al. Consensus review of optimal perioperative care in colorectal surgery: enhanced Recovery after Surgery (ERAS) Group recommendations. *Arch Surg* 2009;**144**:961-9.
399. 272 Krajcer Z, Ramaiah V, Huetter M. Fast-track endovascular aneurysm repair: rationale and design of the multicentre Least Invasive Fast-Track EVAR (LIFE) registry. *BMC Cardiovasc Disord* 2015;**15**:174.
400. 273 Pasin L, Nardelli P, Landoni G, Beretta L, Piras D, Baccellieri D, et al. Enhanced recovery after surgery program in elective infrarenal abdominal aortic aneurysm repair. *J Cardiovasc Surg (Torino)* 2016 Apr 8 [Epub ahead of print].
401. 362 Azhar B, Patel SR, Holt PJ, Hinchliffe RJ, Thompson MM, Karthikesalingam A. Misdiagnosis of ruptured abdominal aortic aneurysm: systematic review and meta-analysis. *J Endovasc Ther* 2014;**21**:568–75.
402. 363 Walker A, Brenchley J, Sloan JP, Lalanda M, Venables H. Ultrasound by emergency physicians to detect abdominal aortic aneurysms: a UK case series. *Emerg Med J* 2004;**2**:257–9.
403. 364 Biancari F, Paone R, Venermo M, D'Andrea V, Perala J. Diagnostic accuracy of computed tomography in patients with suspected abdominal aortic aneurysm rupture. *Eur J Vasc Endovasc Surg* 2013;**45**:227–30.
404. 365 Schwartz SA, Taljanovic MS, Smyth S, O'Brien MJ, Rogers LF. CT findings of rupture, impending rupture, and contained rupture of abdominal aortic aneurysms. *AJR Am J Roentgenol* 2007;**188**: 57–62.
405. 366 Boyle JR, Gibbs PJ, Kruger A, Shearman CP, Raptis S, Phillips MJ.

- Existing delays following the presentation of ruptured abdominal aortic aneurysm allow sufficient time to assess patients for endovascular repair. *Eur J Vasc Endovasc Surg* 2005;29:505–9.
406. 367 Lloyd GM, Bown MJ, Norwood MG, Deb R, Fishwick G, Bell PR, et al. Feasibility of preoperative computer tomography in patients with ruptured abdominal aortic aneurysm: a time-to-death study in patients without operation. *J Vasc Surg* 2004;39:788–91.
407. 368 Smidfelt K, Drott C, Torngren K, Nordanstig J, Herlitz J, Langenskiold M. The impact of initial misdiagnosis of ruptured abdominal aortic aneurysms on lead times, complication rate, and survival. *Eur J Vasc Endovasc Surg* 2017;54:21–7.
408. 187 Reimerink JJ, Hoornweg LL, Vahl AC, Wisselink W, van den Broek TA, Legemate DA, et al. Amsterdam Acute Aneurysm Trial Collaborators. Endovascular repair versus open repair of ruptured abdominal aortic aneurysms: a multicenter randomized controlled trial. *Ann Surg* 2013;258:248–56.
409. 369 Anain PM, Anain Sr JM, Tiso M, Nader ND, Dosluoglu HH. Early and mid-term results of ruptured abdominal aortic aneurysms in the endovascular era in a community hospital. *J Vasc Surg* 2007;46:898–905.
410. 370 Karkos CD, Karamanos D, Papazoglou KO, Kantas AS, Theochari EG, Kamaroudis AG, et al. Usefulness of the Hardman index in predicting outcome after endovascular repair of ruptured abdominal aortic aneurysms. *J Vasc Surg* 2008;48:788–94.
411. 371 Zhang S, Feng J, Li H, Zhang Y, Lu Q, Jing Z. Open surgery (OS) versus endovascular aneurysm repair (EVAR) for hemodynamically stable and unstable ruptured abdominal aortic aneurysm (rAAA). *Heart Vessels* 2016;31:1291–302.
412. 372 Raux M, Marzelle J, Kobeiter H, Dhonneur G, Allaire E, Cochenec F, et al. Endovascular balloon occlusion is associated with reduced intraoperative mortality of unstable patients with ruptured abdominal aortic aneurysm but fails to improve other outcomes. *J Vasc Surg* 2015;61:304–8.
413. 373 Cambria RA, Gloviczki P, Stanson AW, Cherry Jr KJ, Hallett Jr JW, Bower TC, et al. Symptomatic, nonruptured abdominal aortic aneurysms: are emergent operations necessary? *Ann Vasc Surg* 1994;8:121–6.
414. 374 De Martino RR, Nolan BW, Goodney PP, Chang CK, Schanzer A, Cambria R, et al. Outcomes of symptomatic abdominal aortic aneurysm repair. *J Vasc Surg* 2010;52:5–12.
415. 375 Haug ES, Romundstad P, Aadahl P, Myhre HO. Emergency nonruptured

- abdominal aortic aneurysm. *Eur J Vasc Endovasc Surg* 2004;28:612–8.
416. 376 Tambyraja AL, Raza Z, Stuart WP, Murie JA, Chalmers RT. Does immediate operation for symptomatic non-ruptured abdominal aortic aneurysm compromise outcome? *Eur J Vasc Endovasc Surg* 2004;28:543–6.
417. 377 Dick F, Erdoes G, Opfermann P, Eberle B, Schmidli J, von Allmen RS. Delayed volume resuscitation during initial management of ruptured abdominal aortic aneurysm. *J Vasc Surg* 2013;57:943–50.
418. 378 Hamilton H, Constantinou J, Ivancev K. The role of permissive hypotension in the management of ruptured abdominal aortic aneurysms. *J Cardiovasc Surg (Torino)* 2014;55:151–9.
419. Никульников П. И., Ликсунова В., Ратушняк А. В., Влайков Г. Г., Нагребцкий А. А., Северин В. Л. Хирургическое лечение разрыва аневризмы брюшной части аорты // Актуальні проблеми сучасної медицини: Вісник української медичної стоматологічної академії. 2009. №1 (25).
420. Червяков Ю.В., Борисов А.В., Староверов И.Н., Смуров С.Ю. Хирургическая тактика при разрывах аневризмы брюшной аорты. *Кардиология и сердечно-сосудистая хирургия*. 2013;6(3):55-58.
421. Червяков Ю. В., Смуров С. Ю. Особенности лечебной тактики при аневризме брюшной аорты // *Вестн. хир.* 2011. №5.
422. Михалев, Сергей Анатольевич / Диагностика и хирургическая тактика на этапах медицинской помощи у больных с разрывом аневризм брюшной аорты: диссертация на соискание ученой степени канд. мед. наук // Тверская гос. мед. акад. Тверь, 2011
423. Qureshi, N. A., Rehman, A., Slater, N., Moss, E., Shiralkar, S., Patel, R. T., Grimley, R. P., Jayatunga, A. P. / Abdominal aortic aneurysm surgery in a district general hospital: a 15-years experience. // *Annals of vascular surgery*, 21(6), 749–753. <https://doi.org/10.1016/j.avsg.2007.03.022>
424. Laukontaus, S. J., Aho, P. S., Pettilä, V., Albäck, A., Kantonen, I., Railo, M., Hynninen, M., Lepäntalo, M. / Decrease of mortality of ruptured abdominal aortic aneurysm after centralization and in-hospital quality improvement of vascular service. // *Annals of vascular surgery*, 21(5), 580–585. <https://doi.org/10.1016/j.avsg.2007.03.019>
425. Berridge, D. C., Chamberlain, J., Guy, A. J., & Lambert, D. / Prospective audit of abdominal aortic aneurysm surgery in the northern region from 1988 to 1992. Northern Vascular Surgeons Group. // *The British journal of surgery* 1995, 82(7),

906–910. <https://doi.org/10.1002/bjs.1800820716>

426. Scott, A., Baillie, C. T., Sutton, G. L., Smith, A., & Bowyer, R. C. / Audit of 200 consecutive aortic aneurysm repairs carried out by a single surgeon in a district hospital: results of surgery and factors affecting outcome. // *Annals of the Royal College of Surgeons of England* 1992, 74(3), 205–211.
427. Gawenda, M., & Brunkwall, J.. / Ruptured abdominal aortic aneurysm: the state of play. // *Deutsches Arzteblatt international* (2012), 109(43), 727–732. <https://doi.org/10.3238/arztebl.2012.0727>
428. Thompson, M., Holt, P., Loftus, I., Forbes, T. L.. / Debate: whether abdominal aortic aneurysm surgery should be centralized at higher-volume centers. // *Journal of vascular surgery* (2011), 54(4), 1208–1214. <https://doi.org/10.1016/j.jvs.2011.07.064>
429. Тупикин Р.С., Чибиров С.К., Зебелян А.А., Федорченко А.Н. Случай успешного экстренного эндопротезирования разорвавшейся аневризмы брюшной аорты в сложных анатомических условиях. *Инновационная медицина Кубани*. 2021;(1):56–60. <https://doi.org/10.35401/2500-0268-2021-21-1-56-60>
430. НАЦИОНАЛЬНЫЕ РЕКОМЕНДАЦИИ ПО ВЕДЕНИЮ ПАЦИЕНТОВ С АНЕВРИЗМАМИ БРЮШНОЙ АОРТЫ, Москва, 2013г.
431. Самохвалов, И.М. / Практическое руководство по Damage Control 2,0 // Под ред. И. М. Самохвалова, А. В. Гончарова, В. А. Ревы. – 2-е изд. - СПб., 2020.
432. 83 Roberts K, Revell M, Youssef H, et al. Hypotensive Resuscitation in Patients with Ruptured Abdominal Aortic Aneurysm. *Eur J Vasc Endovasc Surg* 2006, 31:339-44.
433. 84 Crawford SE. Ruptured abdominal aortic aneurysms. An Editorial. *J Vasc Surg* 1991, 13:348.
434. 85 Hamilton H, Constantinou J, Ivancev K. The role of permissive hypotension in the management of ruptured abdominal aortic aneurysms. *J Cardiovasc Surg* 2014, 55:151-9.
435. 377 Dick F, Erdoes G, Opfermann P, Eberle B, Schmidli J, von Allmen RS. Delayed volume resuscitation during initial management of ruptured abdominal aortic aneurysm. *J Vasc Surg* 2013;57:943–50.
436. 380 Hechelhammer L, Lachat ML, Wildermuth S, Bettex D, Mayer D, Pfammatter T. Midterm outcome of endovascular repair of ruptured abdominal aortic aneurysms. *J Vasc Surg* 2005;41:752–7.
437. 382 Mayer D, Pfammatter T, Rancic Z, Hechelhammer L, Wilhelm M, Veith FJ, et al. 10 years of emergency endovascular aneurysm repair for ruptured



- abdominal aortoiliac aneurysms: lessons learned. *Ann Surg* 2009;249:510–5.
438. 383 Ohki T, Veith FJ. Endovascular grafts and other image-guided catheter-based adjuncts to improve the treatment of ruptured aortoiliac aneurysms. *Ann Surg* 2000;232:466–79.
439. 384 Roberts K, Revell M, Youssef H, Bradbury AW, Adam DJ. Hypotensive resuscitation in patients with ruptured abdominal aortic aneurysm. *Eur J Vasc Endovasc Surg* 2006;31:339–44.
440. 385 van der Vliet JA, van Aalst DL, Schultze Kool LJ, Wever JJ, Blankensteijn JD. Hypotensive hemostasis (permissive hypotension) for ruptured abdominal aortic aneurysm: are we really in control? *Vascular* 2007;15:197–200.
441. 386 Veith FJ, Ohki T. Endovascular approaches to ruptured infrarenal aortoiliac aneurysms. *J Cardiovasc Surg* 2002;43:369–78.
442. 387 Mell MW, O'Neil AS, Callcut RA, Acher CW, Hoch JR, Tefera G, et al. Effect of early plasma transfusion on mortality in patients with ruptured abdominal aortic aneurysm. *Surgery* 2010;148: 955–62.
443. 388 Montan C, Hammar U, Wikman A, Berlin E, Malmstedt J, Holst J, et al. Massive blood transfusion in patients with ruptured abdominal aortic aneurysm. *Eur J Vasc Endovasc Surg* 2016;52: 597–603.
444. 389 IMPROVE trial investigators, Powell JT, Sweeting MJ, Thompson MM, Ashleigh R, Bell R, et al. Endovascular or open repair strategy for ruptured abdominal aortic aneurysm: 30 day outcomes from IMPROVE randomized trial. *BMJ* 2014;348: 7661.
445. 391 Siracuse JJ, Krafcik BM, Farber A, Kalish JA, McChesney A, Rybin D, et al. Contemporary open repair of ruptured abdominal aortic aneurysms. *J Vasc Surg* 2017;65:1023–8.
446. 392 Lachat ML, Pfammatter T, Witzke HJ, Bettex D, Kunzli A, Wolfensberger U, et al. Endovascular repair with bifurcated stent-grafts under local anaesthesia to improve outcome of ruptured aortoiliac aneurysms. *Eur J Vasc Endovasc Surg* 2002;23:528–36.
447. 393 Karkos CD, Harkin DW, Giannakou A, Gerassimidis TS. Mortality after endovascular repair of ruptured abdominal aortic aneurysms: a systematic review and meta-analysis. *Arch Surg* 2009;144:770–8.
- 394 Gerassimidis TS, Papazoglou KO, Kamaroudis AG, Konstantinidis K, Karkos CD, Karamanos D, et al. Endovascular management of ruptured abdominal aortic aneurysms: 6-year experience from a Greek center. *J Vasc Surg* 2005;42:615–

- 23.
448. 395 Hinchliffe RJ, Braithwaite BD, Hopkinson BR. The endovascular management of ruptured abdominal aortic aneurysms. *Eur J Vasc Endovasc Surg* 2003;25:191–201.
449. 396 Hinchliffe RJ, Yusuf SW, Macierewicz JA, MacSweeney ST, Wenham PW, Hopkinson BR. Endovascular repair of ruptured abdominal aortic aneurysms: a challenge to open repair: results of a single centre experience in 20 patients. *Eur J Vasc Endovasc Surg* 2001;22:528–34.
450. 397 Karkos CD, Sutton AJ, Bown MJ, Sayers RD. A meta-analysis and metaregression analysis of factors influencing mortality after endovascular repair of ruptured abdominal aortic aneurysms. *Eur J Vasc Endovasc Surg* 2011;42:775–86.
451. 398 Yilmaz N, Peppelenbosch N, Cuypers PW, Tielbeek AV, Duijm LE, Buth J. Emergency treatment of symptomatic or ruptured abdominal aortic aneurysms: the role of endovascular repair. *J Endovasc Ther* 2002;9:449–57.
452. 399 Desgranges, ECAR Investigators. ECAR (Endovasculaire ou Chirurgie dans les Aneurysmes aorto-iliaques Rompus): a French randomized controlled trial of endovascular versus open surgical repair of ruptured aorto-iliac aneurysms. *Eur J Vasc Endovasc Surg* 2015;50:303–10.
453. 405 Karkos CD, Meneses GC, Patelis N, Kalogirou TE, Giagtzidis IT, Harkin DW. A systematic review and meta-analysis of abdominal compartment syndrome after endovascular repair of ruptured abdominal aortic aneurysms. *J Vasc Surg* 2014;59:829–42.
454. 57 Mehta M, Taggart J, Darling 3rd RC, Chang BB, Kreienberg PB, Paty PS, et al. Establishing a protocol for endovascular treatment of ruptured abdominal aortic aneurysms: outcomes of a prospective analysis. *J Vasc Surg* 2006;44:1–8.
455. 58 Moore R, Nutley M, Cina CS, Motamedi M, Faris P, Abuznadah W. Improved survival after introduction of an emergency endovascular therapy protocol for ruptured abdominal aortic aneurysms. *J Vasc Surg* 2007;45:443–50.
456. 59 Starnes BW, Quiroga E, Hutter C, Tran NT, Hatsukami T, Meissner M, et al. Management of ruptured abdominal aortic aneurysm in the endovascular era. *J Vasc Surg* 2010;51:9–17.
457. 60 Lachat M, Enzler M. Innovations in the treatment of ruptured AAA may improve future outcome. *Vasa* 2007;36:227–8.
458. 61 Veith FJ, Ohki T, Lipsitz EC, Suggs WD, Cynamon J. Endovascular grafts and other catheter-directed techniques in the management of ruptured abdominal

- aortic aneurysms. *Semin Vasc Surg* 2003;16:326–31.
459. 62 Ullery BW, Tran K, Chandra V, Mell MW, Harris EJ, Dalman RL, et al. Association of an endovascular-first protocol for ruptured abdominal aortic aneurysms with survival and discharge disposition. *JAMA Surg* 2015;150:1058–65.
460. 63 Malina M, Veith F, Ivancev K, Sonesson B. Balloon occlusion of the aorta during endovascular repair of ruptured abdominal aortic aneurysm. *J Endovasc Ther* 2005;12:556–9.
461. 64 Bjorck M, Wanhainen A. Management of abdominal compartment syndrome and the open abdomen. *Eur J Vasc Endovasc Surg* 2014;47:279–87.
462. 65 Kirkpatrick AW, Roberts DJ, De Waele J, Jaeschke R, Malbrain ML, De Keulenaer B, et al. Pediatric guidelines subcommittee for the world society of the abdominal compartment syndrome intra-abdominal hypertension and the abdominal compartment syndrome: updated consensus definitions and clinical practice guidelines from the world society of the abdominal compartment syndrome. *Intensive Care Med* 2013;39: 1190–206.
463. 66 Hafez H, Owen LW, Lorimer CF, Bajwa A. Advantage of a one- stop referral and management service for ruptured abdominal aortic aneurysms. *Br J Surg* 2009;96:1416–21.
464. 67 Hinchliffe RJ, Ribbons T, Ulug P, Powell JT. Transfer of patients with ruptured abdominal aortic aneurysm from general hospitals to specialist vascular centres: results of a Delphi consensus study. *Emerg Med J* 2013;30:483–6.
465. 68 Mell MW, Starnes BW, Kraiss LW, Schneider PA, Pevec WC. Western Vascular Society guidelines for transfer of patients with ruptured abdominal aortic aneurysm. *J Vasc Surg* 2017;65:603–8.
466. 650 Orr NT, Davenport DL, Minion DJ, Xenos ES. Comparison of perioperative outcomes in endovascular versus open repair for juxtarenal and pararenal aortic aneurysms: a propensity- matched analysis. *Vascular* 2017;25:339-45.
467. 651 Raux M, Patel VI, Cochenec F, Mukhopadhyay S, Desgranges P, Cambria R, et al. A propensity-matched comparison of outcomes for fenestrated endovascular aneurysm repair and open surgical repair of complex abdominal aortic aneurysms. *J Vasc Surg* 2014;60:858-64.
468. 408 Gonthier C, Deglise S, Brizzi V, Ducasse E, Midy D, Lachat M, et al. Hemodynamic conditions may influence the oversizing of stent grafts and the postoperative surveillance of patients with ruptured abdominal aortic aneurysm treated by EVAR. *Ann Vasc Surg* 2016;30:308.

469. 409 Tsilimparis N, Saleptsis V, Rohlfs F, Wipper S, Debus ES, Kolbel T. New developments in the treatment of ruptured AAA. *J Cardiovasc Surg (Torino)* 2016;57:233–41.
470. 7 Davidovic L, Koncar I. Elective and emergent repair of abdominal aortic aneurysm: selection of open or endovascular strategy. In: Piergiorgio Settembrini, Alberto M. Settembrini (eds) *Vascular Surgery. A Clinical Guide to Decision-making*. Elsevier, London-UK, San Diego-CA USA, Cambridge-USA, Oxford-UK. ISBN: 978-0-12-822113-6. 2022, Pp.145-157.
471. 65 Marković M, Davidović L, Maksimović Ž, et al. Ruptured Abdominal Aortic Aneurysm. Predictors of Survival in 229 Consecutive Surgical Patients. *HERZ* 2004, 29(1):123-9.
472. 66 Davidović L, Marković M, Kostić D, et al. Ruptured Abdominal Aortic Aneurysms: Factors Influencing Early Survival. *Ann Vasc Surg* 2005, 19(1):29-3.
473. 67 Markovic M, Tomic I, Ilic N, et al. The Rationale for Continuing Open Repair of Ruptured Abdominal Aortic Aneurysm. *Ann Vasc Surg* 2016, 36:64-73.
474. 69 Woo EY, Damrauer SM. Abdominal aortic aneurysms: Open surgical treatment. In: Cronenwett JI, Johnston KW, editors. *Rutherford's Vascular Surgery 8th Edition*. Philadelphia: Saunders Elsevier; 2014. p. 2024-2045.
475. 70 Davidovic L Open Repair for infrarenal AAA. In: Francesco Speziale (ed). *Management of Abdominal Aortic Aneurysms*. Edizioni Minerva Medica Turin-Italy 2016, ISBN: 878-88-7711-883-7. pp 16-27.
476. 85 Hamilton H, Constantinou J, Ivancev K. The role of permissive hypotension in the management of ruptured abdominal aortic aneurysms. *J Cardiovasc Surg* 2014, 55:151-9.
477. 86 Markovic M, Davidovic L, Savic N, et al. Intraoperative Cell Salvage versus Allogeneic Transfusion during Abdominal Aortic Surgery: Clinical and Financial Outcomes. *Vascular* 2009, 17(2): 83-92.
478. 87 Shantikumar S, Patel S, Handa A. The role of cell salvage auto transfusion in abdominal aortic aneurysm surgery. *Eur J Vasc Endovasc Surg* 2011, 42(5):577-84.
479. 400 Veith FJ, Lachat M, Mayer D, Malina M, Holst J, Mehta M, et al. RAAA Investigators. Collected world and single center experience with endovascular treatment of ruptured abdominal aortic aneurysms. *Ann Surg* 2009;250:818–24.
480. 401 Karkos CD, Papadimitriou CT, Chatzivasileiadis TN, Kapsali NS, Kalogirou TE, Giagtzidis IT, et al. The impact of aortic occlusion balloon on mortality after endovascular repair of ruptured abdominal aortic aneurysms: a meta-

- analysis and meta-regression analysis. *Cardiovasc Intervent Radiol* 2015;38:1425–37.
481. 402 Berland TL, Veith FJ, Cayne NS, Mehta M, Mayer D, Lachat M. Technique of supraceliac balloon control of the aorta during endovascular repair of ruptured abdominal aortic aneurysms. *J Vasc Surg* 2013;57:272–5.
482. 403 Malina M, Holst J. Balloon control for ruptured AAAs: when and when not to use? *J Cardiovasc Surg (Torino)* 2014;55:161–7.
483. 52 Reimerink JJ, Hoornweg LL, Vahl AC, et al. Endovascular Repair Versus Open Repair of Ruptured Abdominal Aortic Aneurysms: A Multicenter Randomized Controlled Trial. *Ann Surg* 2013, 258(2): 248-258.
484. 53 IMPROVE trial investigators. Observations from the IMPROVE trial concerning the clinical care of patients with ruptured abdominal aortic aneurysm. *Br J Surg* 2014, 101:216–224.
485. 54 Desgranges P, Kobeiter Katsahian HS, et al. ECAR (Endovasculaire ou Chirurgie dans les Anévrismes aorto-iliaques Rompus): A French Randomized Controlled Trial of Endovascular Versus Open Surgical Repair of Ruptured Aorto-iliac Aneurysms. *Eur J Vasc Endovasc Surg* 2015, 50:303-310.
486. 55 Yamaguchi T, Nakai M, Sumita Y, et al. Endovascular Repair Versus Surgical Repair for Japanese Patients With Ruptured Thoracic and Abdominal Aortic Aneurysms: A Nationwide Study. *Eur J Vasc Endovasc Surg* 2019, 57(6): 779-786.
487. 58 Powell JT, Hinchliffe RJ, Thompson MM, et al. An Endovascular Strategy for Suspected Ruptured Abdominal Aortic Aneurysm Brings Earlier Home Discharge but Not Early Survival or Cost Benefits. *Eur J Vasc Endovasc Surg* 2014, 47(4): 333-4.
488. 59 Baderkhan H, Gonçalves FMB, Oliveira NG, et al. Challenging anatomy predicts mortality and complications after endovascular treatment of ruptured abdominal aortic aneurysm. *J Endovasc Ther* 2016, 23 (6): 919-27.
489. 655 Kristmundsson T, Sveinsson M, Bjorses K, Tornqvist P, Dias N. Suitability of the Zenith p-branch standard fenestrated endovascular graft for treatment of ruptured abdominal aortic aneurysms. *J Endovasc Ther* 2015;22:760-4.
490. 657 Reijnen MM, de Bruin JL, Mathijssen EG, Zimmermann E, Holden A, Hayes P, et al. Global experience with the Nellix endosystem for ruptured and symptomatic abdominal aortic aneurysms. *J Endovasc Ther* 2016;23:21-8.
491. 34 Holt PJ, Poloniecki JD, Gerrard D, Loftus IM, Thompson MM. Meta-analysis and systematic review of the relationship between volume and outcome in abdominal aortic aneurysm surgery. *Br J Surg* 2007;94:395–403.
492. 45 Dimick JB, Cowan Jr JA, Stanley JC, Henke PK, Pronovost PJ, Upchurch

- Jr GR. Surgeon specialty and provider volumes are related to outcome of intact abdominal aortic aneurysm repair in the United States. *J Vasc Surg* 2003;38:739–44.
493. 619 Rao R, Lane TR, Franklin IJ, Davies AH. Open repair versus fenestrated endovascular aneurysm repair of juxtarenal aneurysms. *J Vasc Surg* 2015;61:242–55.
494. 654 Dias N, Bin Jabr A, Sveinsson M, Bjorses K, Malina M, Kristmundsson T. Impact of renal chimney graft on anatomical suitability for endovascular repair in ruptured abdominal aortic aneurysm. *J Endovasc Ther* 2015;22:105-9.
495. 330 McCulloch P, Altman DG, Campbell WB, Flum DR, Glasziou P, Marshall JC, et al. No surgical innovation without evaluation: the IDEAL recommendations. *Lancet* 2009;374:1105-12.
496. 331 Campbell B, Wilkinson J, Marlow M, Sheldon M. Long-term evidence for new high-risk medical devices. *Lancet* 2018 Jun 2;391:2194-5.
497. 332 Bockler D, Holden A, Thompson M, Hayes P, Krievins D, de Vries JP, et al. Multicenter Nellix EndoVascular Aneurysm Sealing system experience in aneurysm sac sealing. *J Vasc Surg* 2015;62:290-8.
498. 333 Antoniou GA, Bashaeb K, Ibrahim R. Nellix stent graft migration after endovascular aneurysm sealing. *Vasa* 2016;45:505-7.
499. 334 England A, Torella F, Fisher RK, McWilliams RG. Migration of the nellix endoprosthesis. *J Vasc Surg* 2016;64:306-12.
500. 335 Jordan Jr WD, de Vries JP, Ouriel K, Mehta M, Varnagy D, Moore Jr WM, et al. Midterm outcome of endoanchors for the prevention of endoleak and stent-graft migration in patients with challenging proximal neck anatomy. *J Endovasc Ther* 2015;22:163-70.
501. 336 Thompson MM, Heyligers JM, Hayes PD, Reijnen MM, Bockler D, Schelzig H, et al. Endovascular aneurysm sealing: early and midterm results from the EVAS FORWARD Global registry. *J Endovasc Ther* 2016;23:685-92.
502. 647 de Bruin JL, Brownrigg JR, Patterson BO, Karthikesalingam A, Holt PJ, Hinchliffe RJ, et al. The endovascular sealing device in combination with parallel grafts for treatment of juxta/supra-renal abdominal aortic aneurysms: short term results of a novel alternative. *Eur J Vasc Endovasc Surg* 2016;52:458-65.
503. 189 Filardo G, Powell JT, Martinez MA, Ballard DJ. Surgery for small abdominal aortic aneurysms. *Cochrane Database Syst Rev* 2015;2: CD001835.
504. 648 Thompson M, Youssef M, Jacob R, Zerwes S, Reijnen M, Szopinski P, et al. Early experience with endovascular aneurysm sealing in combination with parallel

- grafts for the treatment of complex aneurysms: the ASCEND registry. *J Endovasc Ther* 2017;24:764-72.
505. 649 Glorion M, Coscas R, McWilliams RG, Javerliat I, Goëau- Brissonniere O, Coggia M. A comprehensive review of in situ fenestration of aortic endografts. *Eur J Vasc Endovasc Surg* 2016;52:787-800.
506. 451 Djavani K, Wanhainen A, Valtysson J, Bjorck M. Colonic ischaemia and intra-abdominal hypertension following open repair of ruptured abdominal aortic aneurysm. *Br J Surg* 2009 Jun;96:621-7.
507. 657 Reijnen MM, de Bruin JL, Mathijssen EG, Zimmermann E, Holden A, Hayes P, et al. Global experience with the Nellix endosystem for ruptured and symptomatic abdominal aortic aneurysms. *J Endovasc Ther* 2016;23:21-8.
508. 544 Bosanquet DC, Wilcox C, Whitehurst L, Cox A, Williams IM, Twine CP. British society of endovascular therapy (BSET). Systematic review and meta-analysis of the effect of internal iliac artery exclusion for patients undergoing EVAR. *Eur J Vasc Endovasc Surg* 2017;53:534-48.
509. 618 British Society for Endovascular Therapy and the Global Collaborators on advanced stent graft techniques for aneurysm repair (globalstar) registry. Early results of fenestrated endovascular repair of juxtarenal aortic aneurysms in the United Kingdom. *Circulation* 2012;125:2707-15.
510. 626 Yeung KK, Tangelder GJ, Fung WY, Coveliers HM, Hoksbergen AW, van Leeuwen PA, et al. Open surgical repair of ruptured juxtarenal aneurysms with and without renal cooling: observations regarding mortality and morbidity. *J Vasc Surg* 2010;51:551-8.
511. 629 Calvin AD, Misra S, Pflueger A. Contrast-induced acute kidney injury and diabetic nephropathy. *Nat Rev Nephrol* 2010;6:679-88.
512. 630 Vanommeslaeghe F, de Mulder E, Van de Bruaene C, Vande Bruaene L, Lameire N, Van Biesen W. Selecting a strategy for prevention of contrast-induced nephropathy in clinical practice: an evaluation of different practice guidelines using the AGREE tool. *Nephrol Dial Transpl* 2015;30:1300-6.
513. 410 Graham AP, Fitzgerald, O'Connor E, Hinchliffe RJ, Loftus IM, Thompson MM, et al. The use of heparin in patients with ruptured abdominal aortic aneurysms. *Vascular* 2012;20:61-4.
514. 411 Lammy S, Blackmur JP, Perkins JM. Intravenous heparin during ruptured abdominal aortic aneurysmal repair. *Cochrane Database Syst Rev* 2016;19:CD011486.

515. 412 Guyatt GH, Akl EA, Crowther M, Gutterman DD, Schunemann HJ. American College of chest physicians antithrombotic therapy and prevention of thrombosis panel. Executive summary: antithrombotic therapy and prevention of thrombosis, 9th ed: American College of chest physicians evidence-based clinical practice guidelines. *Chest* 2012;141:7Se47S.
516. 413 Kuckelman J, Niven A, Martin MJ. Postoperative intensive care unit management after ruptured abdominal aortic aneurysm. In: Starnes BW, Mehta M, Veith FJ, editors. *Ruptured abdominal aortic aneurysm: the definitive manual*. Switzerland: Springer; 2017. p. 273–310.
517. 414 De Rango P, Simonte G, Manzone A, Cieri E, Parlani G, Farchioni L, et al. Arbitrary palliation of ruptured abdominal aortic aneurysms in the elderly is no longer warranted. *Eur J Vasc Endovasc Surg* 2016;51:802–9.
518. 415 Vos CG, de Vries JP, Werson DA, van Dongen EP, Schreve MA, Ünlü G. Evaluation of five different aneurysm scoring systems to predict mortality in ruptured abdominal aortic aneurysm patients. *J Vasc Surg* 2016;64:1609–16.
519. 416 Biancari F, Mazziotti MA, Paone R, Laukontaus S, Venermo M, Lepantalo M. Outcome after open repair of ruptured abdominal aortic aneurysm in patients > 80 years old: a systematic review and meta-analysis. *World J Surg* 2011;35:1662–70.
520. 417 Shahidi S, Schroeder TV, Carstensen M, Sillesen H. Outcome and survival of patients aged 75 years and older compared to younger patients after ruptured abdominal aortic aneurysm repair: do the results justify the effort? *Ann Vasc Surg* 2009;23: 469–77.
521. 418 Broos PP, 't Mannetje YW, Loos MJ, Scheltinga MR, Bouwman LH, Cuypers PW, et al. A ruptured abdominal aortic aneurysm that requires preoperative cardiopulmonary resuscitation is not necessarily lethal. *J Vasc Surg* 2016;63:49–54.
522. 420 Conroy DM, Altaf N, Goode SD, Braithwaite BD, MacSweeney ST, Richards T. Use of the Hardman index in predicting mortality in endovascular repair of ruptured abdominal aortic aneurysms. *Perspect Vasc Surg Endovasc Ther* 2011;23: 274–9.
523. 422 Robinson WP, Schanzer A, Li Y, Goodney PP, Nolan BW, Eslami MH, et al. Derivation and validation of a practical risk score for prediction of mortality after open repair of ruptured abdominal aortic aneurysms in a US regional cohort and comparison to existing scoring systems. *J Vasc Surg* 2013;57:354–61.
524. 423 Sharif MA, Arya N, Soong CV, Lau LL, O'Donnell ME, Blair PH, et al. Validity of the Hardman index to predict outcome in ruptured abdominal aortic



- aneurysm. *Ann Vasc Surg* 2007;21: 34–8.
525. 424 Tambyraja AL, Fraser SC, Murie JA, Chalmers RT. Validity of the Glasgow Aneurysm Score and the Hardman Index in predicting outcome after ruptured abdominal aortic aneurysm repair. *Br J Surg* 2005;92:570–3.
526. 425 Thompson PC, Dalman RL, Harris EJ, Chandra V, Lee JT, Mell MW. Predictive models for mortality after ruptured aortic aneurysm repair do not predict futility and are not useful for clinical decision making. *J Vasc Surg* 2016;64:1617–22.
527. 426 van Beek SC, Reimerink JJ, Vahl AC, Wisselink W, Peters RJ, Legemate DA, et al. Amsterdam acute aneurysm trial collaborators. External validation of models predicting survival after ruptured abdominal aortic aneurysm repair. *Eur J Vasc Endovasc Surg* 2015;49:10–6.
528. 427 von Meijenfeldt GC, van Beek SC, Bastos Gonşalves F, Verhagen HJ, Zeebregts CJ, Vahl AC, et al. Development and external validation of a model predicting death after surgery in patients with a ruptured abdominal aortic aneurysm: the Dutch aneurysm score. *Eur J Vasc Endovasc Surg* 2017;53:168–74.
529. 428 Bown MJ, Sutton AJ, Bell PR, Sayers RD. A meta-analysis of 50 years of ruptured abdominal aortic aneurysm repair. *Br J Surg* 2002;89:714–30.
530. 429 Mani K, Venermo M, Beiles B, Menyhei G, Altreuther M, Loftus I, et al. Regional differences in case mix and perioperative outcome after elective abdominal aortic aneurysm repair in the vascunet database. *Eur J Vasc Endovasc Surg* 2015 Jun;49:646–52.
531. 44 Holt PJE, Karthikesalingam A, Poloniecki JD, Hinchliffe RJ, Loftus IM, Thompson MM. Propensity scored analysis of outcomes after ruptured abdominal aortic aneurysm. *Br J Surg* 2010;97:496–503.
532. 48 Dick F, Diehm N, Opfermann P, von Allmen R, Tevaearai H, Schmidli J. Endovascular suitability and outcome after open surgery for ruptured abdominal aortic aneurysm. *Br J Surg* 2012;99:940–7.
533. 49 Karthikesalingam A, Holt PJ, Vidal-Diez A, Ozdemir BA, Poloniecki JD, Hinchliffe RJ, et al. Mortality from ruptured abdominal aortic aneurysms: clinical lessons from a comparison of outcomes in England and the USA. *Lancet* 2014;383:963–9.
534. 42 Mandawat A, Sosa JA, Muhs DE, Indes JE. Endovascular repair is associated with superior clinical outcomes in patients transferred for treatment of ruptured abdominal aortic aneurysms. *J Endovasc Ther* 2012;19:88–95.
535. 43 Park BD, Azefor N, Huang CC, Ricotta JJ. Trends in treatment of ruptured

- abdominal aortic aneurysm: impact of endovascular repair and implications for future care. *J Am Coll Surg* 2013;216: 745–54.
536. 468 Ockert S, Schumacher H, Bockler D, Megges I, Allenberg JR. Early and midterm results after open and endovascular repair of ruptured abdominal aortic aneurysms in a comparative analysis. *J Endovasc Ther* 2007;14:324-32.
537. 469 Robinson WP, Schanzer A, Aiello FA, Flahive J, Simons JP, Doucet DR, et al. Endovascular repair of ruptured abdominal aortic aneurysms does not reduce later mortality compared with open repair. *J Vasc Surg* 2016;63:617-24.
538. 470 Sweeting MJ, Ulug P, Powell JT, Desgranges P, Balm R, Ruptured Aneurysm Trialists. Ruptured aneurysm trials: the importance of longer-term outcomes and meta-analysis for 1year mortality. *Eur J Vasc Endovasc Surg* 2015;50:297-302.
539. 25 IMPROVE Trial Investigators. The effect of aortic morphology on peri-operative mortality of ruptured abdominal aortic aneurysm. *Eur Heart J* 2015;36:1328–34.
540. 26 IMPROVE Trial Investigators. Comparative clinical effectiveness and cost effectiveness of endovascular strategy v open repair for ruptured abdominal aortic aneurysm: three year results of the IMPROVE randomised trial. *BMJ* 2017;359:j4859.
541. 441 Edwards ST, Schermerhorn ML, O'Malley AJ, Bensley RP, Hurks R, Cotterill P, et al. Comparative effectiveness of endovascular versus open repair of ruptured abdominal aortic aneurysm in the Medicare population. *J Vasc Surg* 2014;59:575–82.
542. 471 Broos PP, 't Mannetje YW, Cuypers PW, van Sambeek MR, Teijink JA. Endovascular treatment of ruptured abdominal aortic aneurysms with hostile aortic neck anatomy. *Eur J Vasc Endovasc Surg* 2015;50:313-9.
543. 472 Kucukay F, Karan A, Şimşek E, Özdemir M, Okten S, Ulus AT. Outcomes of EVAR with the Endurant stent-graft system in patients with infrarenal ruptured abdominal aortic aneurysms: is hostile anatomy a challenging factor? *Eur J Radiol* 2015;84: 2210-7.
544. 473 Papazoglou K, Mallios A, Rafati F, Zambas N, Karkos C. Endovascular treatment of ruptured abdominal aortic aneurysms with the Endurant device. *Ann Vasc Surg* 2013;27:162-7.
545. 474 Papazoglou KO, Mallios A, Buster B, Antoniadis PN, Karkos CD, Stamos D, et al. Endovascular repair of ruptured abdominal aortic aneurysms with

- the ENDURANT stent graft: a combined experience from three centers. *J Cardiovasc Surg (Torino)* 2017;58:643-9.
546. 455 Makar RR, Badger SA, O'Donnell ME, Soong CV, Lau LL, Young IS, et al. The impact of endovascular repair of ruptured abdominal aortic aneurysm on the gastrointestinal and renal function. *Int J Vasc Med* 2014;2014:178323.
547. 456 Ali MM, Flahive J, Schanzer A, Simons JP, Aiello FA, Doucet DR, et al. In patients stratified by preoperative risk, endovascular repair of ruptured abdominal aortic aneurysms has a lower inhospital mortality and morbidity than open repair. *J Vasc Surg* 2015;61:1399-407.
548. 457 Powell JT, Sweeting MJ, Ulug P, Thompson MM, Hinchliffe RJ, IMPROVE Trial Investigators. Editor's choice - Re-interventions after repair of ruptured abdominal aortic aneurysm: a report from the improve randomised trial. *Eur J Vasc Endovasc Surg* 2018;55:625-32.
549. 458 Malbrain MN, Cheatham ML, Kirkpatrick A, Sugrue M, Parr M, De Waele J, et al. Results from the international conference of experts on intra-abdominal hypertension and abdominal compartment syndrome. I. Definitions. *Intensive Care Med* 2006;32:1722-32.
550. 459 Mayer D, Rancic Z, Meier C, Pfammatter T, Veith FJ, Lachat M. Open abdomen treatment following endovascular repair of ruptured abdominal aortic aneurysms. *J Vasc Surg* 2009;50:1-7.
551. 460 Mehta M, Darling III RC, Roddy SP, Fecteau S, Ozsvath KJ, Kreienberg PB, et al. Factors associated with abdominal compartment syndrome complicating endovascular repair of ruptured abdominal aortic aneurysms. *J Vasc Surg* 2005;42:1047-51.
552. 461 Bjorck M, Wanhainen A, Djavani K, Acosta S. The clinical importance of monitoring intra-abdominal pressure after ruptured abdominal aortic aneurysm repair. *Scand J Surg* 2008;97:183-90.
553. 462 Mayer D, Rancic Z, Veith FJ, Pecoraro F, Pfammatter T, Lachat M. How to diagnose and treat abdominal compartment syndrome after endovascular and open repair of ruptured abdominal aortic aneurysms. *J Cardiovasc Surg (Torino)* 2014;55:179-92.
554. 463 Oelschlager BK, Boyle Jr EM, Johansen K, Meissner MH. Delayed abdominal closure in the management of ruptured abdominal aortic aneurysms. *Am J Surg* 1997;173:411-5.
555. 464 Seternes A, Rekstad LC, Mo S, Klepstad P, Halvorsen DL, Dahl T, et al.

- Open abdomen treated with negative pressure wound therapy: indications, management and survival. *World J Surg* 2017;41:152-61.
556. 465 Van Herzeele I, Vermassen F, Durieux C, Randon C, De Roose J. Endovascular repair of aortic rupture. *Eur J Vasc Endovasc* 2003;26:311-6.
557. 466 Acosta S, Wanhainen A, Bjorck M. Temporary abdominal closure after abdominal aortic aneurysm repair: a systematic review of contemporary observational studies. *Eur J Vasc Endovasc Surg* 2016;51:371-8.
558. 467 De Waele JJ, Kimball E, Malbrain M, Nesbitt I, Cohen J, Kaloiani V, et al. Decompressive laparotomy for abdominal compartment syndrome. *Br J Surg* 2016;103:709-15.
559. 468 Ockert S, Schumacher H, Bockler D, Megges I, Allenberg JR. Early and midterm results after open and endovascular repair of ruptured abdominal aortic aneurysms in a comparative analysis. *J Endovasc Ther* 2007;14:324-32.
560. 78 Johnston KW, Rutherford RB, Tilson MD, Shah DM, Hollier L, Stanley JC. Suggested standards for reporting on arterial aneurysms. Subcommittee on reporting standards for arterial aneurysms, ad hoc committee on reporting standards, society for vascular surgery and North American chapter, international society for cardiovascular surgery. *J Vasc Surg* 1991;13:452-8.
561. Э. А. Гайсина, Э. Ш. Макаримов, А. В. Максимов. Опыт эндоваскулярного лечения аневризм подвздошных артерий. *Ангиология и сосудистая хирургия*; 2020; Т. 26; № 3; С. 54-57.
562. 658 Laine MT, Bjorck M, Beiles CB, Szeberin Z, Thomson I, Altreuther M, et al. Few internal iliac artery aneurysms rupture under 4 cm. *J Vasc Surg* 2017;65:76-81.
563. 659 Krupski WC, Selzman CH, Florida R, Strecker PK, Nehler MR, Whitehill TA. Contemporary management of isolated iliac aneurysms. *J Vasc Surg* 1998;28:1-11.
564. 660 Richardson JW, Greenfield LJ. Natural history and management of iliac aneurysms. *J Vasc Surg* 1988;8:165-71.
565. 661 Fahrni M, Lachat MM, Wildermuth S, Pfammatter T. Endovascular therapeutic options for isolated iliac aneurysms with a working classification. *Cardiovasc Intervent Radiol* 2003;26:443-7.
566. 662 Reber PU, Brunner K, Hakki H, Stirnemann P, Kniemeyer HW. Häufigkeit, Klassifikation und Therapie der isolierten Beck- enarterienaneurysmen [Incidence, classification and therapy of isolated pelvic artery aneurysm]. *Chirurg*

- 2001;**72**:419-24.
567. 663 Sandhu RS, Pipinos II. Isolated iliac artery aneurysms. *Semin Vasc Surg* 2005;**18**:209-15.
568. 664 Bacharach JM, Slovut DP. State of the art: management of iliac artery aneurysmal disease. *Catheter Cardiovasc Interv* 2008;**71**: 708-14.
569. 665 Chaer RA, Barbato JE, Lin SC, Zenati M, Kent KC, McKinsey JF. Isolated iliac artery aneurysms: a contemporary comparison of endovascular and open repair. *J Vasc Surg* 2008;**47**:708-13.
570. 666 Patel NV, Long GW, Cheema ZF, Rimar K, Brown OW, Shanley CJ. Open vs. endovascular repair of isolated iliac artery aneurysms: a 12-year experience. *J Vasc Surg* 2009;**49**:1147-53.
571. 667 Boules TN, Selzer F, Stanziale SF, Chomic A, Marone LK, Dillavou ED, et al. Endovascular management of isolated iliac artery aneurysms. *J Vasc Surg* 2006;**44**:29-37.
572. 668 Chemelli A, Hugl B, Klocker J, et al. Endovascular repair of isolated iliac artery aneurysms. *J Endovasc Ther* 2010;**17**:492- 503.
573. 669 McCready RA, Pairolero PC, Gilmore JC, Kazmier FJ, Cherry Jr KJ, Hollier LH. Isolated iliac artery aneurysms. *Surgery* 1983;**93**:688-93.
574. 670 Santilli SM, Wernsing SE, Lee ES. Expansion rates and outcomes for iliac artery aneurysms. *J Vasc Surg* 2000;**31**:114-21.
575. 671 Fossaceca R, Guzzardi G, Cerini P, Divenuto I, Stanca C, Parziale G, et al. Isolated iliac artery aneurysms: a single-centre experience. *Radiol Med* 2015;**120**:440-8.
576. 672 Huang Y, Gloviczki PMD, Duncan A, Kalra M, Hoskin T, Oderich G. Common iliac artery aneurysm: expansion rate and results of open surgical and endovascular repair. *J Vasc Surg* 2008;**47**:1203-11.
577. 673 Kasirajan V, Hertzner NR, Beven EG, O'Hara PJ, Krajewski LP, Sullivan TM. Management of isolated common iliac artery aneurysms. *Cardiovasc Surg* 1998;**6**:171-7.
578. 674 Buck DB, Bensley RP, Darling J, Curran T, McCallum JC, Moll FL, et al. The effect of endovascular treatment on isolated iliac artery aneurysm treatment and mortality. *J Vasc Surg* 2015;**62**:331-5.
579. 675 Pitoulias GA, Donas KP, Schulte S, Horsch S, Papadimitriou DK. Isolated iliac artery aneurysms: endovascular versus open elective repair. *J Vasc Surg* 2007;**46**:648-54.

580. Светликов А.В., Мельников М.В., Хардилов И.Е., Мельников В.М., Винничук С.А. Хирургическое лечение большого с гигантской аневризмой внутренней подвздошной артерии. Кардиология и сердечно-сосудистая хирургия. 2016;9(2):71-73
581. 676 Hiromatsu S, Hosokawa Y, Egawa N, Yokokura H, Akaiwa K, Aoyagi S. Strategy for isolated iliac artery aneurysms. *Asian Cardiovasc Thorac Ann* 2007;15:280-4.
582. Баженова Юлия Викторовна, Дрантусова Наталья Сергеевна, Шантуров Виктор Анатольевич, Подашев Борис Иосифович (2014). Компьютерная томография в диагностике аневризм аорты. Сибирский медицинский журнал (Иркутск), 130 (7), с. 37-41.
583. 677 Illuminati G, D'Urso A, Ceccanei G, Pacile MA. Iliac side-branch device for bilateral endovascular exclusion of isolated common iliac artery aneurysms without brachial access. *J Vasc Surg* 2009;49:225.
584. 678 Kouvelos GN, Katsargyris A, Antoniou GA, Oikonomou K, Verhoeven EL. Outcome after interruption or preservation of internal iliac artery flow during endovascular repair of abdominal aorto-iliac aneurysms. *Eur J Vasc Endovasc Surg* 2016;52: 621–34.
585. 679 Simonte G, Parlani G, Farchioni L, Isernia G, Cieri E, Lenti M, et al. Lesson learned with the use of iliac branch devices: single centre 10 Year experience in 157 consecutive procedures. *Eur J Vasc Endovasc Surg* 2017;54:95–103.
586. 680 Taudorf M, Gr0nvall J, Schroeder TV, Lonn L. Endovascular aneurysm repair treatment of aortoiliac aneurysms: can iliac branched devices prevent gluteal claudication? *J Vasc Interv Radiol* 2016;27:174–80.
587. 681 Gray D, Shahverdyan R, Jakobs C, Brunkwall J, Gawenda M. Endovascular aneurysm repair of aortoiliac aneurysms with an iliac side-branched stent graft: studying the morphological applicability of the Cook device. *Eur J Vasc Endovasc Surg* 2015;49:283–8.
588. 682 Bekdache K, Dietzek AM, Cha A, Neychev V. Endovascular hypogastric artery preservation during endovascular aneurysm repair: a review of current techniques and devices. *Ann Vasc Surg* 2015;29:367–76.
589. Лызилов А. А., Каплан М. Л. (2018). Первично инфицированная аневризма инфраренального отдела брюшной аорты. Проблемы здоровья и экологии, (3 (57)), 66-70.
590. Вахненко Юлия Викторовна, Домке Алексей Павлович, Доровских Ирина

Евгеньевна, Поляков Дмитрий Сергеевич АКТУАЛЬНЫЕ АСПЕКТЫ ДИАГНОСТИКИ АНЕВРИЗМЫ АОРТЫ // Амурский медицинский журнал. 2021. №1.

591. 683 Jean-Baptiste E, Brizzi S, Bartoli MA, Sadaghianloo N, Baque J, Magnan PE, et al. Pelvic ischemia and quality of life scores after interventional occlusion of the hypogastric artery in patients undergoing endovascular aortic aneurysm repair. *J Vasc Surg* 2014;**60**:40–9.
592. 684 Austermann M, Bisdas T, Torsello G, Bosiers MJ, Lazaridis K, Donas KP. Outcomes of a novel technique of endovascular repair of aneurysmal internal iliac arteries using iliac branch devices. *J Vasc Surg* 2013;**58**:1186–91.
593. 685 Noel-Lamy M, Jaskolka J, Lindsay TF, Oreopoulos GD, Tan KT. Internal iliac aneurysm repair outcomes using a modification of the iliac branch graft. *Eur J Vasc Endovasc Surg* 2015;**50**:474–9.
594. 686 Eagleton MJ, Shah S, Petkosevek D, Mastracci TM, Greenberg RK. Hypogastric and subclavian artery patency affects onset and recovery of spinal cord ischemia associated with aortic endografting. *J Vasc Surg* 2014;**59**:89–94.
595. 687 Hsu RB, Tsay YG, Wang SS, Chu SH. Surgical treatment for primary infected aneurysm of the descending thoracic aorta, abdominal aorta, and iliac arteries. *J Vasc Surg* 2002;**36**:746–50.
596. 688 Sorelius K, Mani K, Bjorck M, Sedivy P, Wahlgren CM, Taylor P, et al. Endovascular treatment of mycotic aortic aneurysms: a European multicenter study. *Circulation* 2014;**130**:2136–42.
597. 689 Macedo TA, Stanson AW, Oderich GS, Johnson CM, Panneton JM, Tie ML. Infected aortic aneurysms: imaging findings. *Radiology* 2004;**231**:250–7.
598. 690 Sorelius K, Wanhainen A, Furebring M, Bjorck M, Gillgren P, Mani K. Nationwide study of the treatment of mycotic abdominal aortic aneurysms comparing open and endovascular repair. *Circulation* 2016;**134**:1822–32.
599. 691 Sorelius K, di Summa PG. On the diagnosis of mycotic aortic aneurysms. *Clin Med Insights Cardiol* 2018;**12**. 1179546818759678.
600. 692 Deipolyi AR, Bailin A, Khademhosseini A, Oklu R. Imaging findings, diagnosis, and clinical outcomes in patients with mycotic aneurysms: single center experience. *Clin Imaging* 2016;**40**:512–6.
601. 693 Luo CM, Chan CY, Chen YS, Wang SS, Chi NH, Wu IH. Long-term outcome of endovascular treatment for mycotic aortic aneurysm. *Eur J Vasc Endovasc Surg* 2017;**54**:464–71.

602. 694 Sedivy P, Spacek M, El Samman K, Belohlavek O, Mach T, Jindrak V, et al. Endovascular treatment of infected aortic aneurysms. *Eur J Vasc Endovasc Surg* 2012;**44**:385–94.
603. 695 Woon CY, Sebastian MG, Tay KH, Tan SG. Extra-anatomic revascularization and aortic exclusion for mycotic aneurysms of the infrarenal aorta and iliac arteries in an Asian population. *Am J Surg* 2008;**195**:66–72.
604. 696 Brown SL, Busuttil RW, Baker JD, Machleder HI, Moore WS, Barker WF. Bacteriologic and surgical determinants of survival in patients with mycotic aneurysms. *J Vasc Surg* 1984;**1**:541–7.
605. 697 Jones KG, Bell RE, Sabharwal T, Aukett M, Reidy JF, Taylor PR. Treatment of mycotic aortic aneurysms with endoluminal grafts. *Eur J Vasc Endovasc Surg* 2005;**29**:139–44.
606. 698 Kan CD, Lee HL, Yang YJ. Outcome after endovascular stent graft treatment for mycotic aortic aneurysm: a systematic review. *J Vasc Surg* 2007;**46**:906–12.
607. 699 Long R, Guzman R, Greenberg H, Safneck J, Hershfield E. Tuberculous mycotic aneurysm of the aorta: review of published medical and surgical experience. *Chest* 1999;**115**:522–31.
608. 700 Soravia-Dunand VA, Loo VG, Salit IE. Aortitis due to Salmonella: report of 10 cases and comprehensive review of the literature. *Clin Infect Dis* 1999;**29**:862–8.
609. 701 Hsu RB, Chang CI, Wu IH, Lin FY. Selective medical treatment of infected aneurysms of the aorta in high risk patients. *J Vasc Surg* 2009 Jan;**49**:66–70.
610. Chaikof EL, Dalman RL, Eskandari MK, et al. The Society for Vascular Surgery practice guidelines on the care of patients with an abdominal aortic aneurysm. *J Vasc Surg* 2018, 67 (1): 2–77.
611. Davidovic L, Maksic M, Koncar I, et al. Open repair of AAA in a high-volume center. *World J Surg* 2017, 41(3):884-891.
612. Гаибов Алиджон Джураевич, Ньматзода Окилджон / Гигантская микотическая аневризма грудной аорты // Вестник Авиценны. 2020. №4.
613. Вахитов Д., Суоминен В., Корхонен Дж., Куорилехто Т., Салениус Дж.-П. / Эндоваскулярное лечение больного с микотическими аневризмами брюшной аорты и нижней брыжеечной артерии // Ангиология и сосудистая хирургия. Том 22 №1/2016
614. 702 Dubois M, Daenens K, Houthoofd S, Peetermans WE, Fourneau I.



- Treatment of mycotic aneurysms with involvement of the abdominal aorta: single-centre experience in 44 consecutive cases. *Eur J Vasc Endovasc Surg* 2010;**40**:450–6.
615. 703 Heo SH, Kim YW, Woo SY, Park YJ, Kim DK, Chung DR. Recent results of in situ abdominal aortic reconstruction with cryopreserved arterial allograft. *Eur J Vasc Endovasc Surg* 2017;**53**: 158–67.
616. 704 Muller BT, Wegener OR, Grabitz K, Pillny M, Thomas L, Sandmann W. Mycotic aneurysms of the thoracic and abdominal aorta and iliac arteries: experience with anatomic and extraanatomic repair in 33 cases. *J Vasc Surg* 2001;**33**:106–13.
617. 705 Weiss S, Tobler EL, von Tengg-Kobligk H, Makaloski V, Becker D, Carrel TP, et al. Self made xeno-pericardial aortic tubes to treat native and aortic graft infections. *Eur J Vasc Endovasc Surg* 2017;**54**:646–52.
618. 706 Han Y, Kwon TW, Park SJ, Jeong MJ, Choi K, Ko GY, et al. The results of in situ prosthetic graft replacement for infected aortic disease. *World J Surg* 2018 Sep;**42**:3035–41.
619. 707 Lee SH, Hsieh HC, Ko PJ, Li HJ, Kao TC, Yu SY. In situ versus extra-anatomic reconstruction for primary infected infrarenal abdominal aortic aneurysms. *J Vasc Surg* 2011;**54**:64–70.
620. 708 Yu SY, Hsieh HC, Ko PJ, Huang YK, Chu JJ, Lee CH. Surgical outcome for mycotic aortic and iliac aneurysm. *World J Surg* 2011;**35**:1671–8.
621. Аракелян В. С., Гамзаев Н. Р., Чшиева И. В., Григорян Г. Р., Папиташвили В. Г., Гидаспов Н. А., Пышаков А. В., Щаницын И. Н., Сирадзе И. В. / Клинически-случайное хирургическое лечение больного с инфицированной микотической аневризмой нисходящего отдела грудной аорты после перенесенного сальмонеллеза // Комплексные проблемы сердечно-сосудистых заболеваний. 2012. №2.
622. Люсов В. А., Соболева В. Н., Евсиков Е. М., Власенко В. К., Борисова Г. Г., Вищипанов А. С. / К вопросу о микотических аневризмах при инфекционном эндокардите // Лечебное дело. 2004. №2.
623. Лунева Е. Б., Малев Э. Г., Панкова И. А., Земцовский Э. В. / Медикаментозная терапия при аневризме грудного отдела аорты // АГ. 2018. №3.
624. Калинин Р.Е., Соляник Н.А., Пшенников А.С., Сучков И.А., Егоров А.А., Карпов В.В. / Место артериальных аллографтов в реконструктивной хирургии магистральных артерий нижних конечностей. / Хирургия. Журнал им. Н.И. Пирогова. 2020;(9):69-74.

625. Лызиков А. А. Применение искусственных протезов в реконструкции сосудов // Новости хирургии. 2010. №4.
626. 710 Oderich GS, Panneton JM, Bower TC, Cherry Jr KJ, Rowland CM, Noel AA, et al. Infected aortic aneurysms: aggressive presentation, complicated early outcome, but durable results. *J Vasc Surg* 2001;34:900–8.
627. Е.О. Тихановская Воспалительные аневризмы брюшной аорты Военно-медицинская академия им. С.М. Кирова, Санкт-Петербург
628. 712 Stella A, Gargiulo M, Faggioli GL, Bertoni F, Cappello I, Brusori S, et al. Postoperative course of inflammatory abdominal aortic aneurysms. *Ann Vasc Surg* 1993;7:229–38.
629. 713 von Fritschen U, Malzfeld E, Clasen A, Kortmann H. Inflammatory abdominal aortic aneurysm: a postoperative course of retroperitoneal fibrosis. *J Vasc Surg* 1999;30:1090–8.
630. 714 Yusuf K, Murat B, Unal A, Ulku K, Taylan K, Ozerdem O, et al. Inflammatory abdominal aortic aneurysm: predictors of long-term outcome in a case-control study. *Surgery* 2007;141: 83–9.
631. 715 Capoccia L, Riambau V. Endovascular repair versus open repair for inflammatory abdominal aortic aneurysms. *Cochrane Database Syst Rev* 2015;4:CD010313.
632. 716 Kasashima S, Zen Y. IgG4-related inflammatory abdominal aortic aneurysm. *Curr Opin Rheumatol* 2011;23:18–23.
633. 717 Hellmann DB, Grand DJ, Freischlag JA. Inflammatory abdominal aortic aneurysm. *JAMA* 2007;297:395–400.
634. 717 Hellmann DB, Grand DJ, Freischlag JA. Inflammatory abdominal aortic aneurysm. *JAMA* 2007;297:395–400.
635. 718 Nitecki SS, Hallett Jr JW, Stanson AW, Ilstrup DM, Bower TC, Cherry Jr KJ, et al. Inflammatory abdominal aortic aneurysms: a case-control study. *J Vasc Surg* 1996;23:860–8.
636. 719 Nuellari E, Prifti E, Esposito G, Kuci S, Kapedani E. Surgical treatment of inflammatory abdominal aortic aneurysms: outcome and predictors analysis. *Interv Med Appl Sci* 2014;6: 104-10.
637. Cvetkovic S, Koncar I, Ducic S, et al. Early and long-term results of open repair of inflammatory abdominal aortic aneurysms: Comparison with a propensity score-matched cohort. *J Vasc Surg* 2020, 72 (3):910-917.
638. 720 Stone WM, Fankhauser GT, Bower TC, Oderich GS, Oldenburg WA,

- Kalra M, et al. Comparison of open and endovascular repair of inflammatory aortic aneurysms. *J Vasc Surg* 2012;**56**:951-5.
639. 721 Bianchini Massoni C, Stein P, Scherthaner M, Gallitto E, Rengier F, Katzen BT, et al. Endovascular treatment of inflammatory infrarenal aortic aneurysms. *Vasc Endovasc Surg* 2016;**50**: 21-8.
640. 722 Iino M, Kuribayashi S, Imakita S, Takamiya M, Matsuo H, Ookita Y, et al. Sensitivity and specificity of CT in the diagnosis of inflammatory abdominal aortic aneurysms. *J Comput Assist Tomogr* 2002;**26**:1006-12.
641. 723 Kim IY, Eun YH, Jeong H, Park TK, Kim H, Lee J, et al. Clinical characteristics and outcomes of 61 patients with chronic periaortitis including IgG4-related and non-IgG4-related cases. *Int J Rheum Dis* 2017;**20**:1751-62.
642. 724 Jois RN, Gaffney K, Marshall T, Scott DG. Chronic periaortitis. *Rheumatology (Oxford)* 2004;**43**:1441-6.
643. 725 Vaglio A, Pipitone N, Salvarani C. Chronic periaortitis: a large- vessel vasculitis? *Curr Opin Rheumatol* 2011;**23**:1-6.
644. 726 Fuchs M, Briel M, Daikeler T, Walker UA, Rasch H, Berg S, et al. The impact of 18F-FDG PET on the management of patients with suspected large vessel vasculitis. *Eur J Nucl Med Mol Imaging* 2012;**39**:344-53.
645. 727 Kamper L, Haage P, Brandt AS, Piroth W, Abanador-Kamper N, Roth S, et al. Diffusion-weighted MR imaging in the follow-up of chronic periaortitis. *Br J Radiol* 2015;**88**:20150145.
646. 728 Chau. EMC. b Aortitis. *Curr Treat Options Cardiovasc Med* 2007;**9**: 109-14.
647. 729 Skeik N, Ostertag-Hill CA, Garberich RF, Alden PB, Alexander JQ, Cragg AH, et al. Diagnosis, management, and outcome of aortitis at a single center. *Vasc Endovasc Surg* 2017;**51**:470-9.
648. 730 Vaglio A, Palmisano A, Alberici F, Maggiore U, Ferretti S, Cobelli R, et al. Prednisone versus tamoxifen in patients with idiopathic retroperitoneal fibrosis: an open-label randomised controlled trial. *Lancet* 2011;**378**:338-46.
649. 731 van Bommel EF, Pelkmans LG, van Damme H Hendriksz TR. Long-term safety and efficacy of a tamoxifen-based treatment strategy for idiopathic retroperitoneal fibrosis. *Eur J Intern Med* 2013;**24**:444-50.
650. 732 van Bommel EF, van der Veer SJ, Hendriksz TR, Bleumink GS. Persistent chronic peri-aortitis ('inflammatory aneurysm') after abdominal aortic aneurysm repair: systematic review of the literature. *Vasc Med* 2008;**13**:293-303.

651. 733 van der Bilt FE, Hendriksz TR, van der Meijden WA, Brillman LG, van Bommel EF. Outcome in patients with idiopathic retroperitoneal fibrosis treated with corticosteroid or tamoxifen monotherapy. *Clin Kidney J* 2016;**9**:184-91.
652. 734 van Bommel EF, Hendriksz TR, Huiskes AW, Zeegers AG. Brief communication: tamoxifen therapy for nonmalignant retroperitoneal fibrosis. *Ann Intern Med* 2006;**144**:101-6.
653. 735 Fernando A, Pattison J, Horsfield C, D'Cruz D, Cook G, O'Brien T. [18F]-Fluorodeoxyglucose positron emission tomography in the diagnosis, treatment stratification, and monitoring of patients with retroperitoneal fibrosis: a prospective clinical study. *Eur Urol* 2017;**71**:926-33.
654. 736 Pennell JC, Hollier LH, Lie JT, Bernatz PE, Joyce JW, Pairolero PC, Cherry KJ, Hallett JW. Inflammatory abdominal aortic aneurysms: a thirty-year review. *J Vasc Surg* 1985;**2**:859-69.
655. 737 Lindblad B, Almgren B, Bergqvist D, Eriksson I, Forsberg O, Glimaker H, et al. Abdominal aortic aneurysm with perianeurysmal fibrosis: experience from 11 Swedish vascular centers. *J Vasc Surg* 1991;**13**:231-7.
656. 738 Paravastu SC, Ghosh J, Murray D, Farquharson FG, Serracino-Ingloft F, Walker MG. A systematic review of open versus endovascular repair of inflammatory abdominal aortic aneurysms. *Eur J Vasc Endovasc Surg* 2009;**38**:291-7.
657. 739 Kakkos SK, Papazoglou KO, Itsolakis IA, Lampropoulos G, Papadoulas SI, Antoniadis PN. Open versus endovascular repair of inflammatory abdominal aortic aneurysms: a comparative study and meta-analysis of the literature. *Vasc Endovascular Surg* 2015;**49**:110-8.
658. 740 Vasquez J, Poultsides GA, Lorenzo AC, Foster JE, Drezner AD, Gallagher J. Endovascular stent-graft placement for non-aneurysmal infrarenal aortic rupture: a case report and review of the literature. *J Vasc Surg* 2003;**38**:836-9.
659. 741 Batt MP, Haudebourg PF, Planchard E, Ferrari R, Hassen-Khodja R, Bouillanne PJ. Penetrating atherosclerotic ulcers of the infrarenal aorta: life-threatening lesions. *Eur J Vasc Endovasc Surg* 2005;**29**:35-42.
660. 742 Stanson AW, Kazmier FJ, Hollier LH, Edwards WD, Pairolero PC, Sheedy PF, et al. Penetrating atherosclerotic ulcers of the thoracic aorta: natural history and clinicopathologic correlations. *Ann Vasc Surg* 1986;**1**:15-23.
661. 743 Georgiadis GS, Antoniou GA, Georgakarakos EI, Nikolopoulos ES, Papanas N, Trellopoulos G, et al. Surgical or endovascular therapy of abdominal penetrating aortic ulcers and their natural history: a systematic review. *J Vasc Interv*

- Radiol 2013;**24**. 1437-1449.e1433.
662. 744 Georgiadis GS, Trellopoulos G, Antoniou GA, Georgakarakos EI, Nikolopoulos ES, Pelekas D, et al. Endovascular therapy for penetrating ulcers of the infrarenal aorta. *ANZ J Surg* 2013;**83**: 758-63.
663. 745 Nathan DP, Boonn W, Lai E, Wang GJ, Desai N, Woo EY, et al. Presentation, complications, and natural history of penetrating atherosclerotic ulcer disease. *J Vasc Surg* 2012;**55**:10-5.
664. 746 Trimarchi S, Tsai T, Eagle KA, Isselbacher EM, Froehlich J, Cooper JV, et al. Acute abdominal aortic dissection: insight from the international registry of acute aortic dissection (IRAD). *J Vasc Surg* 2007;**46**:913-9.
665. 747 Farber A, Wagner WH, Cossman DV, Cohen JL, Walsh DB, Fillinger MF, et al. Isolated dissection of the abdominal aorta: clinical presentation and therapeutic options. *J Vasc Surg* 2002;**36**:205-10.
666. 748 Jonker FH, Schlosser FJ, Moll FL, Muhs BE. Dissection of the abdominal aorta. Current evidence and implications for treatment strategies: a review and meta-analysis of 92 patients. *J Endovasc Ther* 2009;**16**:71-80.
667. 749 Jawadi N, Bisdas T, Torsello G, Stavroulakis, Donas KP. Endovascular treatment of isolated abdominal aortic dissections: longterm results. *J Endovasc Ther* 2014;**21**:324-8.
668. 750 Kristmundsson T, Dias N, Resch T, Sonesson B. Morphology of small abdominal aortic aneurysms should be considered before continued ultrasound surveillance. *Ann Vasc Surg* 2016;**31**:18- 22.
669. 757 Maeda K, Ohki T, Kanaoka Y, Toya N, Baba T, Hara M, et al. Current surgical management of abdominal aortic aneurysm with concomitant malignancy in the endovascular era. *Surg Today* 2016;**46**:985–94.
670. 758 Veraldi GF, Tasselli S, De Manzoni G, Cordiano C. Surgical treatment of abdominal aortic aneurysm with concomitant renal cell carcinoma: a single-centre experience with review of the literature. *J Cardiovasc Surg (Torino)* 2006;**47**:643–9.
671. 759 Baxter NN, Noel AA, Cherry K, Wolff BG. Management of patients with colorectal cancer and concomitant abdominal aortic aneurysm. *Dis Colon Rectum* 2002;**45**:165–70.
672. 760 Martin ZL, Mastracci TM, Greenberg RK, Morales JP, Bena J. The effect of chemotherapy for malignancy on the natural history of aortic aneurysm. *J Vasc Surg* 2015;**61**:50–7.
673. 761 Palm SJ, Russwurm GP, Chang D, Rozenblit AM, Ohki T, Veith FJ. Acute

- enlargement and subsequent rupture of an abdominal aortic aneurysm in a patient receiving chemotherapy for pancreatic carcinoma. *J Vasc Surg* 2000;**32**:197–200.
674. 762 Swanson RJ, Littooy FN, Hunt TK, Stoney RJ. Laparotomy as a precipitating factor in the rupture of intra-abdominal aneurysms. *Arch Surg* 1980;**115**:299–304.
675. 763 Zanow J, Leistner Y, Ludewig S, Rauchfuss F, Settmacher U. Unusual course of an abdominal aortic aneurysm in a patient treated with chemotherapy for gastric cancer. *J Vasc Surg* 2012;**55**:841–3.
676. 764 Kouvelos GN, Patelis N, Antoniou GA, Lazaris A, Bali C, Matsagkas M. Management of concomitant abdominal aortic aneurysm and colorectal cancer. *J Vasc Surg* 2016;**63**:1384–93.
677. 765 Kumar R, Dattani N, Asaad O, Bown MJ, Sayers RD, Saratzis A. Meta-analysis of outcomes following aneurysm repair in patients with synchronous intra-abdominal malignancy. *Eur J Vasc Endovasc Surg* 2016;**52**:747–56.
678. 766 Lin PH, Barshes NR, Albo D, Kougias P, Berger DH, Huynh TT, et al. Concomitant colorectal cancer and abdominal aortic aneurysm: evolution of treatment paradigm in the endovascular era. *J Am Coll Surg* 2008;**206**:1065–73.
679. 767 Porcellini M, Nastro P, Bracale U, Brearley S, Giordano P. Endovascular versus open surgical repair of abdominal aortic aneurysm with concomitant malignancy. *J Vasc Surg* 2007;**46**: 16–23.
680. 770 Veraldi GF, Minicozzi AM, Bernini M, Genco B, Tedeschi U. Treatment of abdominal aortic aneurysms associated with pancreatic tumors: personal experience and review of the literature (1967–2006). *Int Angiol* 2008;**27**:539–42.
681. 771 Farge D, Debourdeau P, Beckers M, Baglin C, Bauersachs RM, Brenner B, et al. International clinical practice guidelines for the treatment and prophylaxis of venous thromboembolism in patients with cancer. *J Thromb Haemost* 2013;**11**:56–70.
682. 772 van der Linde D, Bekkers JA, Mattace-Raso FU, van de Laar IM, Moelker A, van den Bosch AE, et al. Progression rate and early surgical experience in the new aggressive aneurysms-osteoarthritis syndrome. *Ann Thorac Surg* 2013;**95**:563–9.
683. 773 Bradley DT, Badger SA, McFarland M, Hughes AE. Abdominal aortic aneurysm genetic associations: mostly false? A systematic review and meta-analysis. *Eur J Vasc Endovasc Surg* 2016;**51**:64–75.
684. 774 Brown CR, Greenberg RK, Wong S, Eagleton M, Mastracci T, Hernandez AV, et al. Family history of aortic disease predicts disease patterns and progression and is a significant influence on management strategies for patients and their

- relatives. *J Vasc Surg* 2013;58:573–81.
685. 775 Mariucci EM, Lovato L, Rosati M, Palena LM, Bonvicini M, Fattori R. Dilation of peripheral vessels in Marfan syndrome: importance of thoracoabdominal MR angiography. *Int J Cardiol* 2013;167:2928–31.
686. Van Ooijen B. Marfan's syndrome and isolated aneurysm of the abdominal aorta. *Br Heart J* 1988, 59:81–4.
687. Ugwu BT, Ardill W, Yiltok SJ, et al. Marfan's syndrome presenting with abdominal aortic aneurysm: a case for vigilance. *West Afr J Med* 2003, 22:95-7.
688. Takayama T, Miyata T, Nagawa H. True abdominal aortic aneurysm in Marfan syndrome. *J Vasc Surg* 2009, 49:1162-5.
689. Mutavdzic P, Dragas M, Kukic B, et al. An isolated aneurysm of the abdominal aorta in a patient with Marfan syndrome-A case report. *Ann Vasc Surg* 2020, 63:454.
690. 776 Lum YW, Brooke BS, Black 3rd JH. Contemporary management of vascular Ehlers-Danlos syndrome. *Curr Opin Cardiol* 2011;26: 494–501.
691. 777 Ong K-T, Perdu J, De Backer J, Bazec E, Collignon P, Emmerich J, et al. Effect of celiprolol on prevention of cardiovascular events in vascular Ehlers-Danlos syndrome: a prospective randomised, open, blinded-endpoints trial. *Lancet* 2010;376: 1476–84.
692. 778 Bergqvist D, Bjorck M, Wanhainen A. Treatment of vascular Ehlers-Danlos syndrome: a systematic review. *Ann Surg* 2013;258:257–61.
693. 779 Byers PH, Belmont J, Black J, De Backer J, Frank M, Jeunemaitre X, et al. Diagnosis, natural history, and management in vascular Ehlers-Danlos syndrome. *Am J Med Genet C Semin Med Genet* 2017;175:40–7.
694. 780 De Backer J, Fishman E, Spevak P, Devos D, De Paepe A, Dietz H, et al. Detailed description of cardiovascular findings in fifty patients with Loeys Dietz syndrome: all or nothing? *Eur Heart J* 2009;30:992.
695. 781 van der Linde D, Verhagen HJ, Moelker A, van de Laar IM, Van Herzeele I, De Backer J, et al. Aneurysm-osteoarthritis syndrome with visceral and iliac artery aneurysms. *J Vasc Surg* 2013;57: 96–102.
696. 782 Patel ND, Crawford T, Magruder JT, Alejo DE, Hibino N, Black J, et al. Cardiovascular operations for Loeys-Dietz syndrome: intermediate-term results. *J Thorac Cardiovasc Surg* 2017;153: 406–12.
697. Зверева Е. Д., Митрофанова Л. Б., Моисеева О. М., Чернявский М. А., Гордеев М. Л. Воспалительные аневризмы брюшной аорты: место igg4-ассоциированных заболеваний // РКЖ. 2019. №8.

698. Г. Врежою, А. Михаил, Е. Попеску / Аневризма брюшной аорты в результате распространения нагноения из очага в области почки // Архив патологии. – 1962. – № 4. – С. 62–64.
699. РОССИЙСКОЕ ОБЩЕСТВО АНГИОЛОГОВ И СОСУДИСТЫХ ХИРУРГОВ. НАЦИОНАЛЬНЫЕ РЕКОМЕНДАЦИИ ПО ВЕДЕНИЮ ПАЦИЕНТОВ С АНЕВРИЗМАМИ БРЮШНОЙ АОРТЫ, Москва 2013г.
700. Пальцева Е.М., Должанский О.В., Морозова М.М., Лищук С.В., Степаненко А.Б., Чарчян Э.Р., Фёдоров Д.Н. IgG4-связанный хронический периаортит с ретроперитонеальным фиброзом. Архив патологии. 2014;76(2):32-35.
701. Годзенко Алла Александровна, Бочкова А. Г., Мухортова О. В., Асланиди И. П., Бунчук Н. В. / Аортит при анкилозирующем спондилите: возможности диагностики и лечения // Научно-практическая ревматология. 2013. №4.
702. Зипунников В. П., Комаров А. В., Сапожников Аркадий Давидович Ретроперитонеальный фиброз // Вестник ВолГМУ. 2010. №4 (36).
703. Иванов В. А., Белякин С. А., Пилипосян Е. А., Бобков Ю. А., Иванов А. В., Трунин И. В., Майсков В. В., Смирнов В. Л. / Результаты эндоваскулярного лечения аневризмы инфраренального отдела аорты // Международный журнал интервенционной кардиоангиологии. 2011. №24.
704. Мозговой Павел Вячеславович, Луковскова А.А., Спиридонов Е.Г., Жаркин Ф.Н., Уфимцев В.С., Моисеев Д.В. Результаты эндоваскулярного протезирования у пациентов с аневризмами инфраренальной аорты // Вестник ВолГМУ. 2020. №2 (74).
705. А. В. Покровский, Г. Р. Вафина. / Пенетрирующие атеросклеротические язвы аорты // Ангиология и сосудистая хирургия. 2012. Т. 18. № 4. С. 8-14.
706. Ягафаров И.Р., Сайфуллин Р.Р., Исхаков М.М., Газизов Н.В., Хатыпов М.Г., Закиров И.Р., Сибагатуллин Н.Г., Сайфутдинов Р.Г. / Лечение пациента с острым разрывом пенетрирующей атеросклеротической язвы грудного отдела аорты // Казанский медицинский журнал. 2015. Т. 96. №3. С. 377-380.
707. Болдырев С.Ю., Сулова В.Н., Пехтерев В.А., Барбухатти К.О., Порханов В.А. ПЕНЕТРИРУЮЩАЯ АТЕРОСКЛЕРОТИЧЕСКАЯ ЯЗВА ВОСХОДЯЩЕЙ АОРТЫ // Вестн. хир.. 2020. №2.
708. Белов Ю.В., Чарчян Э.Р., Алексеев И.А., Пырля М.И. / Хирургическое лечение спонтанного разрыва аорты при пенетрирующей атеросклеротической язве. // Хирургия. Журнал им. Н.И. Пирогова. 2011;(10):82-84.



709. Прозоров С.А., Михайлов И.П. ЛУЧЕВАЯ ДИАГНОСТИКА РАССЛОЕННОГО БРЮШНОГО ОТДЕЛА АОРТЫ // ВРР. 2013. №1.
710. 617 Riambau V, Bockler D, Brunkwall J, Cao P, Chiesa R, Coppi G, et al. Editor's choice - management of descending thoracic aorta diseases: clinical practice guidelines of the European society for vascular surgery (ESVS). Eur J Vasc Endovasc Surg 2017;**53**:4–52.
711. Трисветова, Е. Л. / Синдром аневризмы-остеоартрита // Актуальные вопросы внутренних болезней : материалы междунар. науч.- практ. конф. (Минск, 1 нояб. 2013 г.) / Белорус. гос. мед. ун-т, Белорус. о-во терапевтов; под ред. Н. Ф. Сороки, В. Е. Ягура. - Минск : БГМУ, 2013. - С. 63-67.
712. Рудой А.С., Бова А.А. / Синдром семейных аневризм и расслоений грудного отдела аорты: генетическая диссекция и дифференциальная диагностика // Медицинские новости. 2015. №3 (246).
713. Хрыщанович В. Я., Третьяк С. И., Климчук И. П., Авдиевич А. Д., Романович А. В., Шагисултанов Э. Р., Попель Г. А., Большов А. В., Герасимович Г. В. / Разрыв аневризм брюшной аорты: прогностические факторы летальности // Новости хирургии. 2013. №4.
714. Затевахин И. И., Золкин В. Н., Шиповский В. Н., Матюшкин А. В., Тищенко И. С., Бережной К. Ю. / Пятилетний результат быстрого эндопротезирования аневризмы брюшной аорты при ее разрыве // Кубанский научный медицинский вестник. 2013. №5.
715. Губанова М.В., Добрынина Л.А., Калашникова Л.А. Сосудистый тип синдрома Элерса-Данло // Анналы клинической и экспериментальной неврологии. 2016. №4.
716. Яицкий Николай Антонович, Бедров Александр Ярославович, Цветкова Екатерина Александровна, Мартыненко Галина Ивановна / Хирургическая тактика у больных с аневризмой брюшной аорты с обострениями со злокачественными новообразованиями выраженной выраженности // Вестн. хир.. 2013. №2.
717. Зеньков А. А., Деркач В. В., Пушков И. Е., Лойко Н. Г., Выхристенко К. С., Мышленок Д. Ф., Михневич А. В. / Симультанная операция по поводу расслаивающей аневризмы брюшного отдела аорты и рака правой почки T1N0M0 // Новости хирургии. 2008. №3.
718. Комаров Р.Н., Белов Ю.В., Царьков П.В., Курасов Н.О., Салагаев Г.И. Одномоментное хирургическое лечение больного с гигантской аневризмой

инфраренального отдела аорты и раком поперечной ободочной кишки, осложненным хронической толстокишечной непроходимостью. Кардиология и сердечно-сосудистая хирургия. 2015;8(5):89-91.

719. Торба А.В., Мирошниченко П.В., Калинин Е.В., Долгополов В.В. / Тактика лечения аневризм брюшной аорты у больных с сопутствующей онкологической патологией // Злокачественные опухоли. 2017. № Спецвыпуск 1.
720. Белов Ю.В., Фролов К.Б., Комаров Р.Н., Салех А.З., Чилингарида К.Е. Симультанная операция у больного ложной аневризмой общей подвздошной артерии и раком поджелудочной железы. Хирургия. Журнал им. Н.И. Пирогова. 2015;(6):70-71.
721. Чарчян Эдуард Рафаэлович, Абугов Сергей Александрович, Степаненко Анна Борисовна, Генс Андрей Павлович -, Пурецкий Михаил Владимирович, Поляков Роман Сергеевич, Карапетян Айк Хачатурович, Скворцов Алексей Алексеевич риска // ПКК. 2015. №2.
722. Сомонова О.В., Антух Э.А., Варданян А.В., Громова Е.Г., Долгушин Б.И., Елизарова А.Л. и соавт. / Практические рекомендации по профилактике и лечению тромбоэмболических осложнений у онкологических больных. Злокачественные опухоли : Практические рекомендации // RUSSCO #3s2, 2021 (том 11). 47

## Приложение А1. Состав Рабочей группы

### Экспертная группа по подготовке рекомендаций

**Ответственный исполнитель:** Светликов Алексей Владимирович, к.м.н., доцент кафедры факультетской хирургии Санкт-Петербургского государственного университета (Санкт-Петербург)

**Ответственный секретарь:** Сухоручкин Владислав Александрович (Санкт-Петербург)

Члены экспертной группы «Открытая, гибридная хирургия, диагностика, консервативное лечение»

**Андрейчук Константин Анатольевич**, к.м.н., доцент, Ассоциация сердечно-сосудистых хирургов России, Российское общество ангиологов и сосудистых хирургов, European Society for Vascular Surgery

**Базылев Владлен Владленович**, д.м.н., профессор, Российское общество ангиологов и сосудистых хирургов, European Society for Vascular Surgery

**Бредихин Роман Александрович**, д.м.н., Российское общество ангиологов и сосудистых хирургов, European Society for Vascular Surgery

**Виноградов Роман Александрович**, д.м.н., доцент, Ассоциация сердечно-сосудистых хирургов России, Российское общество ангиологов и сосудистых хирургов, European Society for Vascular Surgery

**Головюк Александр Леонидович**, к.м.н., Российское общество ангиологов и сосудистых хирургов, European Society for Vascular Surgery

**Гуревич Виктор Савельевич**, д.м.н., профессор, Российское общество ангиологов и сосудистых хирургов, European Society for Vascular Surgery

**Ежов Марат Владиславович**, д.м.н., профессор, Российское общество ангиологов и сосудистых хирургов, European Society for Vascular Surgery

**Игнатъев Игорь Михайлович**, д.м.н., Российское общество ангиологов и сосудистых хирургов, European Society for Vascular Surgery

**Карпенко Андрей Анатольевич**, д.м.н., Российское общество ангиологов и сосудистых хирургов, European Society for Vascular Surgery

**Комаров Роман Николаевич** д.м.н., профессор, Ассоциация сердечно-сосудистых хирургов России.

**Майстренко Дмитрий Николаевич**, д.м.н., Российское общество ангиологов и сосудистых хирургов, European Society for Vascular Surgery

**Максимов Александр Владимирович**, д.м.н., Российское общество ангиологов и сосудистых хирургов, European Society for Vascular Surgery

**Матюшкин Андрей Валерьевич**, д.м.н., Российское общество ангиологов и сосудистых хирургов, European Society for Vascular Surgery

**Мельников Михаил Викторович**, д.м.н., профессор, Российское общество ангиологов и сосудистых хирургов, European Society for Vascular Surgery

**Михайлов Игорь Петрович**, д.м.н., профессор, Ассоциация сердечно-сосудистых хирургов России, Российское общество хирургов, Российское общество ангиологов и сосудистых хирургов, European Society for Vascular Surgery

**Пшенников Александр Сергеевич**, д.м.н., доцент, член Российского общества ангиологов и сосудистых хирургов (РОАиСХ), Ассоциации флебологов России (АФР);

**Сучков Игорь Александрович**, д.м.н., профессор, член Правления Российского общества ангиологов и сосудистых хирургов (РОАиСХ), президент Ассоциации флебологов России (АФР), член Российского общества хирургов (РОХ), Ассоциации сердечно-сосудистых хирургов России (АССХ), European Society for Vascular Surgery (ESVS); International Union of Angiology (IUA);

**Троицкий Александр Витальевич**, д.м.н., профессор, Российское общество ангиологов и сосудистых хирургов, European Society for Vascular Surgery

**Хабазов Роберт Иосифович** д.м.н., профессор, Российское общество ангиологов и сосудистых хирургов, European Society for Vascular Surgery

**Харазов Александр Феликсович**, к.м.н., Российское общество ангиологов и сосудистых хирургов, European Society for Vascular Surgery

**Чарчян Эдуард Рафаэлович** д.м.н., Член-корреспондент РАН, профессор, Ассоциация сердечно-сосудистых хирургов России, EACTS (European Association for Cardio-Thoracic Surgery), STS (The Society of Thoracic Surgeons)

**Черная Наталья Ресовна**, к.м.н., Российское общество ангиологов и сосудистых хирургов, European Society for Vascular Surgery

**Шломин Владимир Владимирович**, к.м.н., доцент кафедры сердечно-сосудистой хирургии, член правления Российского общества ангиологов и сосудистых хирургов

Члены экспертной группы «Эндоваскулярная диагностика и лечение»

**Имаев Тимур Имвярович**, д.м.н., Российское научное общество специалистов по рентгенэндоваскулярной диагностике и лечению

**Кавтеладзе Заза Александрович**, д.м.н., профессор, Российское научное общество специалистов по рентгенэндоваскулярной диагностике и лечению

**Лепилин Петр Михайлович**, д.м.н., Российское научное общество специалистов по рентгенэндоваскулярной диагностике и лечению

**Поляков Роман Сергеевич**, к.м.н., Российское научное общество специалистов по рентгенэндоваскулярной диагностике и лечению

Группа независимых экспертов (анализ, замечания, рекомендации для исправлений)

**Абугов Сергей Александрович**, д.м.н., профессор, Российское общество ангиологов и сосудистых хирургов, European Society for Vascular Surgery

**Акчурин Ренат Сулейманович**, академик РАН, д.м.н., профессор, Российское общество ангиологов и сосудистых хирургов, European Society for Vascular Surgery

**Алекян Баграт Гегамович**, академик РАН, д.м.н., профессор, Российское научное общество специалистов по рентгенэндоваскулярной диагностике и лечению

**Аракелян Валерий Сергеевич**, д.м.н. профессор, Российское общество ангиологов и сосудистых хирургов, European Society for Vascular Surgery

**Белов Юрий Владимирович**, академик РАН, д.м.н., профессор, Российское общество ангиологов и сосудистых хирургов, European Society for Vascular Surgery

**Вачев Алексей Николаевич**, д.м.н., профессор, Российское общество ангиологов и сосудистых хирургов, European Society for Vascular Surgery

**Гавриленко Александр Васильевич**, академик РАН, академик РАН, д.м.н., профессор, Российское общество ангиологов и сосудистых хирургов, European Society for Vascular Surgery

**Затевахин Игорь Иванович**, академик РАН, д.м.н., профессор, президент российского общества хирургов (Москва)

**Калинин Роман Евгеньевич**, д.м.н., профессор, член Правления Российского общества ангиологов и сосудистых хирургов (РОАиСХ), член Исполнительного совета Ассоциации флебологов России (АФР), член Российского общества хирургов (РОХ), Ассоциации сердечно-сосудистых хирургов России (АССХ), European Society for Vascular Surgery (ESVS);

**Сазонов Андрей Борисович**, д.м.н., профессор, Российское общество ангиологов и сосудистых хирургов, European Society for Vascular Surgery

**Сокуренок Герман Юрьевич**, д.м.н., профессор, Российское общество ангиологов и сосудистых хирургов, European Society for Vascular Surgery

**Сорока Владимир Васильевич**, д.м.н., профессор, Российское общество ангиологов и сосудистых хирургов, European Society for Vascular Surgery

**Фокин Алексей Анатольевич**, д.м.н., профессор, Российское общество ангиологов и сосудистых хирургов, European Society for Vascular Surgery

**Хубулава Геннадий Григорьевич**, академик РАН, д.м.н., профессор, Российское общество ангиологов и сосудистых хирургов, European Society for Vascular Surgery

**Чернявский Александр Михайлович**, д.м.н., профессор, Российское общество ангиологов и сосудистых хирургов, European Society for Vascular Surgery

**Чупин Андрей Валерьевич**, д.м.н., профессор, Российское общество ангиологов и сосудистых хирургов, European Society for Vascular Surgery

Группа международных экспертов (независимый аудит спорных положений)

**Alik Farber**, (Boston, USA), Society for Vascular Surgery,

**Anders Wanheinen**, (Uppsala, Sweden), Society for Vascular Surgery, European Society for Vascular Surgery

**George Geroulakos**, (Athens, Greece), European Society for Vascular Surgery

**Gert De Borst**, (Utrecht, Netherlands) European Society for Vascular Surgery

**Gustavo Oderich**, (USA, Houston) Society for Vascular Surgery, European Society for Vascular Surgery and American Surgical Association.

**Lazar Davidovic**, (Belgrad, Serbia), European Society for Vascular Surgery

**Stephan Haulon**, (Paris, France) European Society for Vascular Surgery

Все члены Рабочей группы подтвердили отсутствие финансовой поддержки или другого конфликта интересов при составлении данных рекомендаций.

## **Приложение А2. Методология разработки клинических рекомендаций**

### **Целевая аудитория данных клинических рекомендаций:**

Целевая аудитория разработанных клинических рекомендаций:

Врач - сердечно-сосудистый хирург;

Врач – хирург;

Студенты медицинских ВУЗов, ординаторы, аспиранты.

Рекомендации основаны на совокупном анализе доказательств, представленных в мировой литературе и полученных в результате клинического применения современных принципов и методов диагностики и лечения варикозной болезни вен нижних конечностей. Основные положения Рекомендаций ранжируются в соответствии с Приказом Министерства здравоохранения РФ от 28 февраля 2019 г. № 103н "Об утверждении порядка и сроков разработки клинических рекомендаций, их пересмотра,

типовой формы клинических рекомендаций и требований к их структуре, составу и научной обоснованности включаемой в клинические рекомендации информации”. Рекомендации подготовлены в соответствии с Методическими рекомендациями по проведению оценки научной обоснованности включаемой в клинические рекомендации информации, ФГБУ «Центр экспертизы и контроля качества медицинской помощи» Министерства здравоохранения Российской Федерации, 2019 г.

Таблица 1. Шкала оценки уровней достоверности доказательств (УДД) для методов диагностики (диагностических вмешательств)

УДД	Расшифровка
1	Систематические обзоры исследований с контролем референсным методом или систематический обзор рандомизированных клинических исследований с применением мета-анализа
2	Отдельные исследования с контролем референсным методом или отдельные рандомизированные клинические исследования и систематические обзоры исследований любого дизайна, за исключением рандомизированных клинических исследований, с применением мета-анализа
3	Исследования без последовательного контроля референсным методом или исследования с референсным методом, не являющимся независимым от исследуемого метода или нерандомизированные сравнительные исследования, в том числе когортные исследования
4	Несравнительные исследования, описание клинического случая
5	Имеется лишь обоснование механизма действия или мнение экспертов

Таблица 2. Шкала оценки уровней достоверности доказательств (УДД) для методов профилактики, лечения и реабилитации (профилактических, лечебных, реабилитационных вмешательств)

УДД	Расшифровка
1	Систематический обзор РКИ с применением мета-анализа
2	Отдельные РКИ и систематические обзоры исследований любого дизайна, за исключением РКИ, с применением мета-анализа
3	Нерандомизированные сравнительные исследования, в т.ч. когортные исследования

4	Несравнительные исследования, описание клинического случая или серии случаев, исследования «случай-контроль»
5	Имеется лишь обоснование механизма действия вмешательства (доклинические исследования) или мнение экспертов

Таблица 3. Шкала оценки уровней убедительности рекомендаций (УУР) для методов профилактики, диагностики, лечения и реабилитации (профилактических, диагностических, лечебных, реабилитационных вмешательств)

УУР	Расшифровка
А	Сильная рекомендация (все рассматриваемые критерии эффективности (исходы) являются важными, все исследования имеют высокое или удовлетворительное методологическое качество, их выводы по интересующим исходам являются согласованными)
В	Условная рекомендация (не все рассматриваемые критерии эффективности (исходы) являются важными, не все исследования имеют высокое или удовлетворительное методологическое качество и/или их выводы по интересующим исходам не являются согласованными)
С	Слабая рекомендация (отсутствие доказательств надлежащего качества (все рассматриваемые критерии эффективности (исходы) являются неважными, все исследования имеют низкое методологическое качество и их выводы по интересующим исходам не являются согласованными)

#### **Порядок обновления клинических рекомендаций.**

Механизм обновления клинических рекомендаций предусматривает их систематическую актуализацию – не реже чем один раз в три года, а также при появлении новых данных с позиции доказательной медицины по вопросам диагностики, лечения, профилактики и реабилитации конкретных заболеваний, наличии обоснованных дополнений/замечаний к ранее утверждённым КР, но не чаще 1 раза в 6 месяцев.



## Приложение А3. Справочные материалы, включая соответствие показаний к применению и противопоказаний, способов применения и доз лекарственных препаратов, инструкции по применению лекарственного препарата

Актуальные инструкции по применению лекарственных препаратов расположены на официальном сайте Минздрава России <http://grls.rosminzdrav.ru> (<http://grls.rosminzdrav.ru/Default.aspx>).

## Приложение Б. Алгоритмы ведения пациента

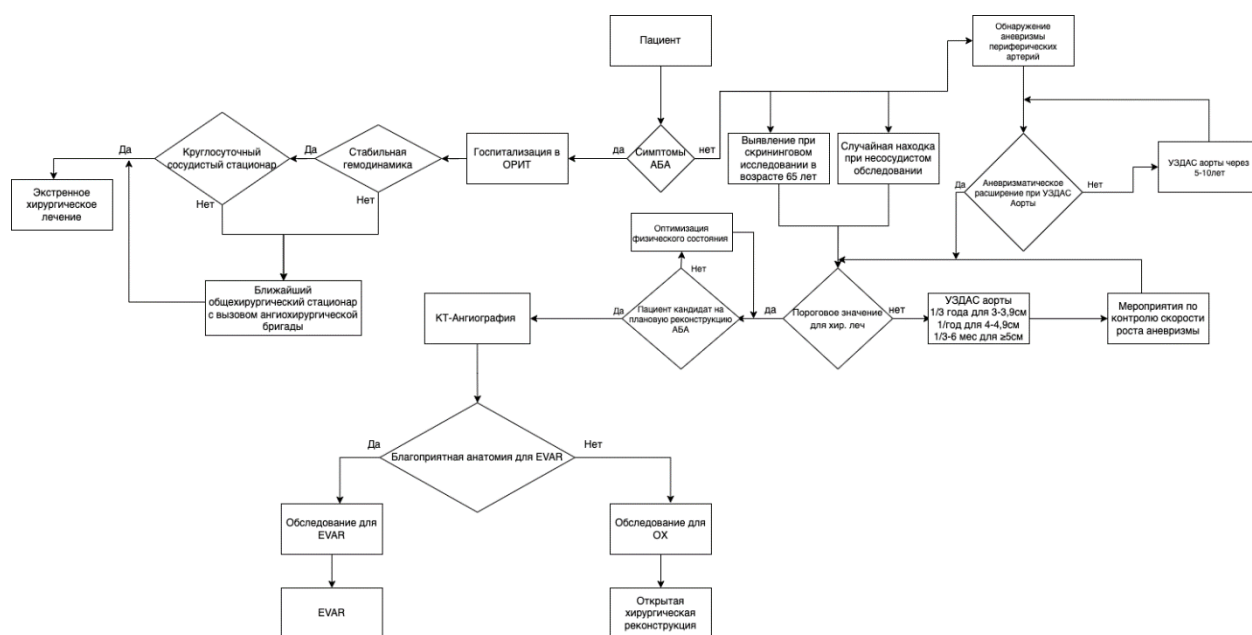


Рисунок 22. Алгоритм ведения пациента с аневризмой брюшной аорты.

## Приложение В. Информация для пациента

Следующая часть документа содержит ту же информацию, но она представлена в формате для лиц, не являющихся специалистами. Подробные сведения о процессе, использованном для разработки этой информации, и об уровне доказательности данных для каждой части информации, приведены в конце настоящего раздела. В случае наличия данных очень высокого уровня доказательности в отношении тактики ведения пациентов с АБА они включены в представленную здесь информацию.

Что такое аневризма брюшной аорты?

Аневризма брюшной аорты — это расширение или раздувание главной артерии тела при прохождении крови через брюшную полость к ногам. Эти аневризмы очень редко возникают в возрасте до 60 лет. Они чаще встречаются у лиц, которые когда-либо курили (текущих или бывших курильщиков), чем у тех, кто никогда не курил. Они также

чаще встречаются у мужчин, чем у женщин. В редких случаях аневризма брюшной аорты может быть генетически обусловленной.

Большинство аневризм не вызывают никаких симптомов, и пациенты с аневризмой обычно не знают, что она у них есть, пока она не будет выявлена врачом, при медицинских обследованиях или в случае ее разрыва.

Как диагностируется аневризма брюшной аорты?

Иногда врач обнаруживает аневризму во время осмотра пациента. Однако это ненадежный метод диагностики аневризмы.

В случае подозрение на аневризму брюшной аорты лучшим способом подтвердить диагноз является использование специального вида ультразвукового исследования (УЗИ) — ультразвукового дуплексного сканирования. Это хороший неинвазивный метод обследования аорты в задней части брюшной полости (где чаще всего образуются аневризмы). УЗИ не связано с каким-либо излучением и выполняется быстро и просто. Во многих случаях наличие аневризмы не подозреваются до тех пор, как она не будет диагностирована, и большинство людей, у которых диагностируется аневризма, обычно проходят сканирование по другой причине или в рамках программы скрининга (см. ниже).

Более подробную информацию об аневризме можно получить с помощью компьютерной томографии (КТ). Это включает введение в вашу вену контрастного вещества, которое можно увидеть при сканировании. Это контрастное вещество четко показывает детали артерий и аневризмы. Это хороший метод для того, чтобы увидеть кровеносные сосуды и части аневризмы, которые не видны при УЗИ (например, части аорты в грудной клетке). Компьютерную томографию чаще всего используют при рассмотрении вопроса о хирургической операции по реконструкции аневризмы, или если ваш врач хочет убедиться, что аневризма не разорвалась. Врач может заподозрить разрыв аневризмы, если у пациента с подтвержденной аневризмой внезапно появляется сильная боль в животе или спине, или происходит потеря сознания.

Как проводится скрининг на аневризму брюшной аорты?

Предложение мужчинам в возрасте 65 лет (или старше) пройти скрининговое УЗИ снижает риск смерти от аневризмы, поскольку позволяет обнаружить ее до разрыва. Предложение пройти скрининг действительно способствует увеличению числа пациентов, которым показана хирургическая операция по реконструкции аневризмы, и эти операции намного безопаснее, чем оставить аневризму нетронутой. Было доказано, что скрининг экономически эффективен у мужчин, но в настоящее время нет информации о том, получают ли женщины пользу от скрининга.

Мы рекомендуем предлагать всем мужчинам в возрасте 65 лет пройти однократное УЗИ органов брюшной полости на предмет наличия аневризмы брюшной аорты.

Что произойдет, если мне поставят диагноз аневризмы брюшной аорты?

В случае обнаружения аневризмы брюшной аорты вам сообщат, является ли она малой (от 3 см до 5,4 см) или большой (5,5 см и больше). Размер аневризмы обычно измеряется при УЗИ в переднезаднем направлении. В случае измерения при КТ размер обычно немного больше, чем при измерении методом УЗИ. Тем не менее, наиболее важным является измерение при УЗИ.

Пока аневризма остается малой, она вряд ли вызовет у вас какие-либо проблемы, но вам необходимо будет регулярно контролировать размер аневризмы, даже если предусмотрена периодичность наблюдения один раз в три года для малых аневризм.

Если у меня выявлена аневризма брюшной аорты, каков риск ее разрыва?

Если ваша аневризма является малой, риск ее разрыва крайне низок. Риск разрыва аневризмы возрастает по мере увеличения ее размера. При аневризме диаметром 3,0 см риск ее разрыва в течение одного года составляет примерно один к 2000 (0,005 %) для мужчин и один к 500 (0,02 %) для женщин. При аневризме диаметром 5,0 см риск составляет примерно один к 150 (0,66 %) для мужчин и один к 30 (3,3 %) для женщин. Известно, что риск разрыва аневризмы увеличивается при аневризмах диаметром более 5,5 см, но поскольку большинству пациентов с большими аневризмами предлагается хирургическое вмешательство, неизвестно, каков риск разрыва у пациентов с большими аневризмами. Для аневризм диаметром более 5,5 см риск составляет примерно один к 10 в год, но он выше для очень больших аневризм.

Что я могу сделать, чтобы остановить рост аневризмы?

На данный момент нет убедительных доказательств того, что какое-либо конкретное вмешательство (лекарственный препарат, диета или физические упражнения) способно остановить рост аневризмы. Однако, если вы курильщик, это способствует более быстрому росту аневризмы. Отказ от курения снижает вероятность быстрого роста аневризмы.

Наличие у меня аневризмы повлияет на другие части моего тела или на мое общее состояние здоровья?

Наличие АБА часто является сигналом, предупреждающим о заболевании других кровеносных сосудов, в том числе тех, которые кровоснабжают сердце. Это не является прямым следствием наличия аневризмы. Просто те же причины, которые вызывают

образование аневризмы, например курение, также вызывают патологические изменения в других кровеносных сосудах. В связи с этим ваш врач может порекомендовать вам, в дополнение к улучшению физической формы, принимать один или несколько препаратов для снижения вероятности возникновения проблем с сердцем или инсульта в будущем. Мы рекомендуем назначать препараты, снижающие уровень холестерина (статины), всем лицам с диагнозом АБА с целью снижения риска возникновения других сердечно-сосудистых заболеваний.

Что произойдет, если имеющаяся у меня малая аневризма начнет расти?

Если аневризма растет и становится большой аневризмой, ваш врач, вероятнее всего, порекомендует вам хирургическую операцию по реконструкции аневризмы. У многих пациентов этого не происходит в течение всей жизни. Мы рекомендуем направлять мужчин к хирургу в случае роста АБА до 5,5 см или более для рассмотрения вопроса о хирургической операции по реконструкции аневризмы.

У женщин обычно используется диаметр 5,5 см в качестве порогового значения для направления на хирургическую операцию. Некоторые специалисты рекомендуют направлять женщин на операцию при диаметре аневризмы 5,0 см. В настоящее время нет никаких доказательств за или против другой рекомендации для женщин, и решение должно приниматься после консультации с вашим врачом или хирургом. Известно, что у женщин чаще происходит разрыв аневризмы, чем у мужчин, однако у женщин хирургическая операция по реконструкции аневризмы сопряжена с более высокими рисками, чем у мужчин.

Что произойдет, если меня направят к сосудистому хирургу для обсуждения вопроса о хирургической операции?

После того как вас осмотрит сосудистый хирург для обсуждения дальнейшей тактики лечения аневризмы брюшной аорты, необходимо рассмотреть главный вопрос относительно того, получите ли вы пользу от проведения хирургической операции. Не каждый пациент с аневризмой брюшной аорты может получить пользу от проведения реконструктивной операции. Это связано с тем, что существуют риски, связанные с хирургической операцией по реконструкции аневризмы брюшной аорты. Если эти риски превышают риск разрыва аневризмы, то хирургическая операция не рекомендуется.

Обычно проводится два вида хирургической операции: открытая и эндоваскулярная (минимально инвазивная) операция. Мы рекомендуем, чтобы у пациентов, подходящих как для открытой, так и для эндоваскулярной реконструкции, выбор вида хирургической операции основывался на личных предпочтениях пациента. Это решение должно быть принято после консультации с сосудистым хирургом. У

пациентов, подверженных несколько более высокому риску, чем обычно, из-за наличия других проблем со здоровьем, мы рекомендуем проводить эндоваскулярную реконструкцию.

Для мужчин риск смерти от осложнений во время или сразу после плановой хирургической операции составляет примерно 1 к 25 (4 %) при открытой реконструкции и 1 к 140 (0,7 %) при эндоваскулярной реконструкции. Риски, связанные с хирургической операцией, выше у женщин: примерно 1 к 15 (6,9 %) при открытой реконструкции и 1 к 55 (1,8 %) при эндоваскулярной реконструкции.

Как проводится хирургическая операция по реконструкции аневризмы брюшной аорты?

Открытая операция по реконструкции аневризмы брюшной аорты проводится через большой разрез брюшной стенки. Выделяют аорту в задней части брюшной полости и временно останавливают кровоток через аорту. Затем вместо пораженного аневризмой участка вшивается сосудистый протез и восстанавливается кровоток через аорту.

Эндоваскулярная операция проводится через небольшие разрезы в паховой области. Под рентгенологическим контролем сосудистый протез с пружинным каркасом (также называемый стентом) вводят в аорту через артерии в паховой области.

После того как протез установлен на нужное место, он раскрывается. Часто требуется имплантация трех или четырех компонентов протеза, но после завершения этой процедуры эндопротез снимает напряжение со стенки аневризмы. Не все пациенты подходят для проведения эндоваскулярной реконструкции аорты. Один из аспектов, которые хирурги оценивают при осмотре пациентов с аневризмами брюшной аорты — это их пригодность к эндоваскулярной реконструкции. Приблизительно 70–80 % пациентов с аневризмами подходят для эндоваскулярной реконструкции.

Какие основные преимущества и недостатки открытой и эндоваскулярной реконструкции аневризмы брюшной аорты?

Основным преимуществом эндоваскулярной реконструкции по сравнению с открытой реконструкцией является сокращение сроков госпитализации для хирургической операции и снижение риска, связанного с операцией. Основным недостатком эндоваскулярной реконструкции является то, что после операции вам необходимо будет наблюдаться у вашего хирурга, чтобы убедиться, что эндопротез не смещается и не протекает. Некоторым пациентам в будущем потребуется дополнительная хирургическая операция для замены или предотвращения отказа эндопротеза, и с течением времени это создает дополнительные риски. При сравнении групп пациентов, которым проводилась открытая и эндоваскулярная реконструкция аневризмы, в течение

длительных периодов времени (лет) риски сопоставимы. В рамках мониторинга после хирургической операции иногда требуется проведение КТ, при которой используется рентгеновское излучение, и это связано с очень небольшим теоретическим риском развития злокачественного новообразования и заболевания почек.

Раньше многие хирурги считали, что нет необходимости наблюдать пациентов после завершения восстановительного периода после открытой операции. Это считалось одним из преимуществ открытой операции, и поэтому многие пациенты отдавали предпочтение проведению открытой операции. Однако наш Комитет по разработке руководств ESVS рекомендует предлагать пациентам регулярные обследования брюшной полости после реконструкции аневризмы брюшной аорты, будь то эндоваскулярная или открытая операция, с целью оценки результативности реконструктивной операции и определения наличия дополнительных новых аневризм соседних артерий.

Что произойдет, если у меня имеются медицинские противопоказания к проведению хирургической операции по реконструкции аневризмы?

Некоторые пациенты имеют повышенные риски, связанные с хирургической операцией по реконструкции аневризмы. К примеру, у лиц с заболеваниями легких или почек, чаще возникают послеоперационные осложнения. Если риск, связанный с хирургической операцией, превышает риск разрыва аневризмы, хирурги обычно рекомендуют отложить операцию до тех пор, пока аневризма не увеличится, или же вообще отказаться от ее проведения.

Имеются весьма ограниченные данные об оптимальной тактике ведения в случае невозможности устранения медицинских противопоказаний к операции. У пациентов, имеющих медицинские противопоказания, реконструкция аневризмы, вероятнее всего, позволит предотвратить разрыв, но нет никаких доказательств того, что такая операция продлит жизнь. Если вы курильщик, то отказ от курения уменьшит риск роста и разрыва аневризмы.

Если пациент настаивает на проведении хирургической операции по реконструкции аневризмы, средний риск смерти от операции составляет приблизительно 7 % (1 к 14 по сравнению с 1 к 50 или 1 к 100 у пациентов, не имеющих медицинских противопоказаний). Следует отметить, что такой средний риск имеется у всех пациентов с медицинскими противопоказаниями. Многие пациенты подвержены более высокому риску, и решение о проведении операции должно приниматься на основе рекомендаций хирурга и анестезиолога в рамках рассмотрения вопроса о проведении хирургической операции.

Что произойдет, если аневризма разорвется?

Разрыв аневризмы — это состояние, требующее оказания экстренной медицинской помощи. В случае наличия у вас аневризмы при появлении внезапной сильной боли в спине или животе или потере сознания следует немедленно обратиться за медицинской помощью и обязательно сообщить медицинским работникам о наличии у вас аневризмы. К сожалению, многие не выживают после разрыва аневризмы. Тем, кто поступает в больницу, может быть проведена экстренная операция. Такая операция связана с гораздо более высоким риском, чем плановая операция; примерно каждый третий пациент не выживает после операции по поводу разрыва АБА. Многим пациентам, выжившим после операции, требуется много месяцев для восстановления или же они становятся физически недееспособными. Из-за этих рисков некоторые пациенты отказываются от реконструктивной операции при разрыве аневризмы, несмотря на то, что почти все пациенты с разрывом аневризмы умирают в течение нескольких дней.

При разрыве аневризмы можно проводить те же операции, что и при плановом хирургическом лечении. На основании последних данных мы рекомендуем эндоваскулярную реконструкцию в качестве метода выбора, когда это возможно, у пациентов с разрывом аневризмы, подходящих для этой операции.

#### Редкие причины аневризмы брюшной аорты

В большинстве случаев образование аневризмы вызвано сочетанием таких факторов, как генетический фон человека, который предрасполагает определенные группы к образованию АБА, и внешних факторов, таких как курение. Эти факторы в сочетании вызывают нарушение структуры стенки аорты и образование аневризмы. В редких случаях образование аневризмы может быть вызвано другими факторами. Трудно выработать рекомендации по лечению этих редких аневризм, потому что мы, как правило, знаем меньше о заболеваниях, которые являются редкими.

Образование аневризм происходит при некоторых наследственных заболеваниях. В таких случаях лечение обычно проводится специалистами в области клинической генетики в сотрудничестве с хирургами, если пациенту показана реконструктивная операция на аорте. У большинства из этих пациентов предпочтительнее провести открытую реконструкцию, чем эндоваскулярную реконструктивную операцию.

Большинство редких аневризм, возникающих в более позднем возрасте, развиваются на фоне инфекции, воспаления или других заболеваний аорты. Лечение этих аневризм может отличаться от обычных аневризм, и поэтому приведенные выше рекомендации могут не быть применимы к вам. Если ваш врач считает, что у вас аневризма вызвана одной из таких причин, он скажет вам об этом и разъяснит, какое лечение является наилучшим для вас.